



UNIVERSIDAD TECNICA DE BABAHOYO

FACULTAD DE CIENCIAS DE LA SALUD

ESCUELA DE SALUD Y BIENESTAR

CARRERA DE FISIOTERAPIA

**TEMA DEL PROYECTO DE INVESTIGACION PREVIO A LA OBTENCION DEL
TITULO DE LICENCIADO(A) EN FISIOTERAPIA**

TEMA

**“INTERVENCIÓN FISIOTERAPÉUTICA EN PACIENTE DE SEXO FEMENINO
DE 16 AÑOS DE EDAD CON LESION DE LIGAMENTO CRUZADO ANTERIOR”**

AUTOR:

WILSON ALEXANDER LARA VALERO

TUTOR:

DOCTOR MANUEL TERAN

BABAHOYO – LOS RÍOS – ECUADOR

2024

TEMA

INTERVENCIÓN FISIOTERAPÉUTICA EN PACIENTE DE SEXO FEMENINO DE
16 AÑOS DE EDAD CON LESION DE LIGAMENTO CRUZADO ANTERIOR

DEDICATORIA

Dedico esta presentación de mi caso de estudio a Dios, por brindarme la salud necesaria para llegar a este punto de mi carrera universitaria, a mi madre por estar siempre conmigo gracias a su esfuerzo, apoyo y contribución a lo largo de mi vida y de mis estudios.

A mi familia por su apoyo incondicional, al estar presentes en todas mis necesidades y al impulsarme siempre a ser mejor cada día.

WILSON ALEXANDER LARA VALERO

AGRADECIMIENTO

Estimada comunidad académica de la Universidad Técnica de Babahoyo,

Hoy deseo expresar mi gratitud a todas las personas que estuvieron involucradas a lo largo de estos años en mi permanencia en esta universidad. En primer lugar, a Dios quien por su amor e infinita misericordia me ha permitido llegar a esta etapa de mi vida universitaria.

A mis docentes les agradezco infinitamente por impartir sus conocimientos y que todo el trayecto de mi carrera hasta ahora me ha permitido adquirir sus conocimientos.

A mis amigos quienes compartieron conmigo todas las anécdotas y procesos dentro de mi proceso académico.

Con gratitud,

WILSON ALEXANDER LARA VALERO

APROBACIÓN DE TUTOR

INFORME FINAL DEL SISTEMA ANTI-PLAGIO



CERTIFICADO DE ANÁLISIS
magister

Alexander Lara Valero CORREGIDO (1)

6%
Textos
sospechosos



6% Similitudes
0% similitudes entre comillas
0% entre las fuentes mencionadas
< 1% Idiomas no reconocidos
0% Textos potencialmente generados por IA

Nombre del documento: Alexander Lara Valero CORREGIDO (1).docx
ID del documento: 86a42da21e3d6649ddb5acc8706c7fffd3c53009
Tamaño del documento original: 73,57 kB

Depositante: TERAN AGUILERA MANUEL IGNACIO
Fecha de depósito: 3/4/2024
Tipo de carga: interface
fecha de fin de análisis: 3/4/2024

Número de palabras: 6154
Número de caracteres: 39.803

Ubicación de las similitudes en el documento:



Fuentes principales detectadas

Nº	Descripciones	Similitudes	Ubicaciones	Datos adicionales
1	camde.es Conoce cómo es la Anatomía de la rodilla - Camde - Málaga 1 fuente similar	4%		Palabras idénticas: 4% (233 palabras)
2	www.mayoclinic.org Lesión del ligamento cruzado anterior - Diagnóstico y trata... 1 fuente similar	1%		Palabras idénticas: 1% (68 palabras)
3	avanfi.com Fisioterapia para el Ligamento Cruzado Anterior de Rodilla> Avanfi 1 fuente similar	< 1%		Palabras idénticas: < 1% (26 palabras)
4	tucuerpohumano.com Articulación de la rodilla: anatomía, función, tipo, partes y... 1 fuente similar	< 1%		Palabras idénticas: < 1% (22 palabras)

Fuentes con similitudes fortuitas

Nº	Descripciones	Similitudes	Ubicaciones	Datos adicionales
1	osten.es Anatomía De La Rodilla	< 1%		Palabras idénticas: < 1% (36 palabras)
2	www.mayoclinic.org Lesión del ligamento cruzado anterior - Síntomas y causas -... 1 fuente similar	< 1%		Palabras idénticas: < 1% (22 palabras)
3	mejorconsalud.as.com Articulación de la rodilla - Mejor con Salud	< 1%		Palabras idénticas: < 1% (23 palabras)
4	www.sciencedirect.com Epidemiología de las lesiones deportivas - ScienceDirect	< 1%		Palabras idénticas: < 1% (15 palabras)
5	dspace.utb.edu.ec	< 1%		Palabras idénticas: < 1% (13 palabras)

ÍNDICE

DEDICATORIA.....	3
AGRADECIMIENTO.....	4
APROBACIÓN DE TUTOR.....	5
INFORME FINAL DEL SISTEMA ANTI-PLAGIO	6
ÍNDICE.....	7
RESUMEN	10
ABSTRACT.....	11
INTRODUCCIÓN.....	12
1. PLANTEAMIENTO DEL PROBLEMA.....	13
1.1. DATOS GENERALES	13
1.2. Estudio del motivo de consulta y antecedentes	14
1.3. Datos clínicos referentes al paciente sobre la enfermedad actual (anamnesis)	14
1.4. Examen físico (valoración clínica)	14
3. OBJETIVOS	18
3.1. Objetivo general.....	18
3.2. Objetivos específicos	18
4. LINEAS DE INVESTIGACION	19
5. MARCO CONCEPTUAL – MARCO TEORICO: ANTECEDENTES Y BASES TEORICAS.....	20
Características anatómicas y fisiológicas de la rodilla	20
6.1. Metodología del diagnostico	29
Diseño de estudio	29
Procedimiento de recopilación de datos.....	29
Intervención fisioterapéutica.....	29
Análisis de datos.....	30
Consideraciones éticas	30
6.2. Valoración fisioterapéutica según los patrones funcionales	30
6.3. Formulación del diagnóstico presuntivo, diferencial y definitivo.....	31
6.4. Análisis y descripción de las conductas que determinan el comienzo del problema y de los procesos a realizar	31
7.2. Observaciones	34
9. CONCLUSIONES.....	36
10. RECOMENDACIONES.....	37

REFERENCIAS	38
ANEXOS	40

INDICE DE TABLAS

Tabla 1 Datos de la paciente	¡Error! Marcador no definido.
Tabla 2 Hábitos del paciente.....	¡Error! Marcador no definido.
Tabla 3 Escala de Daniel	¡Error! Marcador no definido.

RESUMEN

Este presente estudio de caso clínico se basa en la intervención fisioterapéutica centrada en el proceso de atención en una paciente de sexo femenino de 16 años de edad con lesión de ligamento cruzado anterior (LCA), grado II.

El objetivo de la presente investigación es demostrar la incidencia de la lesión de los ligamentos de rodilla en la deportista que acuden al centro de fisioterapia de dicha institución y también evidenciar el mecanismo por el cual se ven afectados, para establecer la prevalencia de dicha patología, en donde hay que determinar medidas de prevención del ligamento cruzado anterior y el correcto funcionamiento del sistema neuromuscular el cual ejerce un papel fundamental en el control de la estabilidad articular, demostrando que la fisioterapia es un tratamiento que además de poder ser adaptado e individualizado, es eficaz para cualquier tipo de lesión.

Con el fin de brindarle una mejor calidad de vida a la paciente se trazaron objetivos a corto, mediano y largo plazo, entre los que resaltan la marcha y equilibrio.

PALABRAS CLAVES

Rodilla, marcha, equilibrio, ligamento cruzado anterior, fisioterapia.

ABSTRACT

This present clinical case study is based on the physiotherapy intervention focused on the care process in a 16-year-old female patient with grade II anterior cruciate ligament (ACL) injury.

The objective of this research is to demonstrate the incidence of knee ligament injury in athletes who attend the physiotherapy center of said institution and also to demonstrate the mechanism by which they are affected, to establish the prevalence of said pathology. where prevention measures for the anterior cruciate ligament and the correct functioning of the neuromuscular system must be determined, which plays a fundamental role in the control of joint stability, demonstrating that physiotherapy is a treatment that, in addition to being able to be adapted and individualized, is Effective for any type of injury.

In order to provide the patient with a better quality of life, short, medium and long-term objectives were set, among which gait and balance stand out.

KEYWORDS

Knee, gait, balance, anterior cruciated ligament, physiotherapy.

INTRODUCCIÓN

Hoy en día una de las patologías de rodilla más frecuentes es un desgarro o lesión del ligamento cruzado anterior (LCA), en especial en la población joven activa. En el Ecuador según el INEC la rotura del LCA representa un 50% de las lesiones de rodilla, y de este, un 75% son a causa de actividades deportivas.

La lesión de LCA en un deportista joven condiciona a la incapacidad en la práctica deportiva en un 65% de los casos, la discapacidad es un fragmento de la circunstancia humana. Casi la mayoría de la población podría tener una discapacidad temporal o permanente en algún momento de sus vidas, y los que permanezcan y lleguen a la vejez experimentarán cada vez más dificultades de funcionamiento.

La intervención fisioterapéutica de la reconstrucción del LCA, es restaurar el rango de movimiento de la rodilla, proveer una adecuada estabilidad, una funcionalidad sin dolor, evitar la inactividad deportiva y posible degeneración articular.

Las lesiones del ligamento cruzado anterior están relacionadas a la actividad deportiva en un 85% de los casos, principalmente en deportes de alto impacto como fútbol, básquet, judo, etc.

Otras formas de lesión se pueden producir también por causas traumáticas y no traumáticas, cambios rápidos de dirección, deteniéndose súbitamente o desacelerando mientras se corre, además hay que valorar la predisposición de factores como son síndrome de mala alineación, zona intercondílea estrecha, lesión meniscal, lesión condral, sexo femenino, edad joven y demás factores que influyen en estos casos.

1. PLANTEAMIENTO DEL PROBLEMA

En este estudio de caso, se revisa detalladamente el caso de una paciente de sexo femenino de 16 años de edad, que refiere una lesión de ligamento cruzado anterior (LCA) de segundo grado, que demanda tratamiento fisioterapéutico y ejercicios específicos.

Este ligamento es uno de los cuatro principales que se encuentran en la rodilla y es el responsable de mantener la estabilidad de la articulación, cuando existe una lesión, ya que esta se identifica por presentar dolor e inestabilidad en la rodilla, disminución del rango articular, hinchazón, disminución de fuerza muscular y limitación de movilidad.

La paciente ha mostrado estos síntomas durante un determinado tiempo, en donde se ha visto afectada su calidad de vida, y dificultad para realizar sus actividades diarias e impedir practicar su disciplina de judo.

La lesión de LCA es una patología compleja en el área de fisioterapia y si no es intervenida correctamente, los resultados podrían ser muchas dificultades para la paciente, es por esta razón que se ha convertido en una de las lesiones que más se enfrentan dentro del área de traumatismo y fisioterapia.

1.1. DATOS GENERALES

Datos de identificación de la paciente

Fecha de valoración:

09/02/2023

Nombre:	NN
Edad:	16
Genero	Femenino
CI:	XXXXXXXX
Nivel socioeconómico:	Medio
Nivel de estudios:	Secundarios
Dirección:	Babahoyo –Los Ríos- Ecuador
Teléfono:	XXXXXXXXXX

1.2. Estudio del motivo de consulta y antecedentes

Paciente de sexo femenino de 16 años que presenta un diagnóstico de ligamento cruzado anterior (LCA) de grado II.

Historial clínico del paciente

Antecedentes patológicos

- Ninguno

Hábitos

Alimentación	Normal
Alergias	Ninguno
Miccional/Defecatorio	Normal
Alcohol	No
Drogas	No
Actividad física	Ninguno
Farmacológico	Ninguno

1.3. Datos clínicos referentes al paciente sobre la enfermedad actual (anamnesis)

Paciente de sexo femenino, 16 años de edad, deportista de la Federación Deportiva de los Ríos refiere una lesión de ligamento cruzado anterior de segundo grado, en donde se necesita un plan fisioterapéutico individualizado para recuperarse de su lesión.

Presentando sintomatología como dolores articulares; musculares, disminución en el rango de movimiento y desequilibrio en el miembro afectado.

1.4. Examen físico (valoración clínica)

Valoración de la Fuerza muscular

- **Escala de Daniel**

La escala de Daniel o test de Daniel es una herramienta utilizada frecuentemente que sirve para evaluar la fortaleza de los músculos en el cuerpo de una persona,

específicamente en pacientes con alteraciones neuromusculares o lesiones encontradas.

Movimiento de rodilla	Derecha	Izquierda
Extensión	4	4
Flexión	4	4

A la valoración de la fuerza muscular utilizando como referencia la “Escala de Daniel” el paciente consta con GRADO 4 (movimiento con toda la amplitud contra gravedad + resistencia moderada), tanto en los movimientos flexo-extensores de la Rodilla Derecha y en la Rodilla Izquierda.

- **Pruebas de cajón**

Esta prueba consiste en medir la estabilidad de la rodilla (LCA) en el que la paciente se pone en posición decúbito supino con una flexión de rodilla entre 30 y 90 grados en donde se estabiliza el pie de la rodilla que se va a valorar, se colocan los pulgares sobre la región anterior y superior de la tibia rodeando con sus dedos la parte posterior de los gemelos, y se realiza una tracción hacia anterior.

- **Prueba del reflejo de pivoteo shift test**

Determinar si hay lesión de ligamento cruzado anterior, flexionando la rodilla de manera pasiva aplicando una ligera fuerza en la rodilla para generar valgo.

Si la prueba es positiva la tibia reduce la flexión de 20° a 40° y se escucha un crujido.

1.5. Objetivos de la intervención fisioterapéutica

1. Disminuir el dolor
2. Restaurar la movilidad
3. Fortalecer los músculos
4. Mejorar el equilibrio y la estabilidad
5. Educar a la paciente mediante técnicas adecuadas que contribuyan a la recuperación
6. Fomentar la dependencia funcional de la paciente

1.6. Plan de la intervención fisioterapéutica detallado

Reducir el dolor por medio de:

- Aplicación de agentes físicos, como crioterapia de 15 a 20 minutos, 3 veces al día.
- Compresión con vendaje elástico
- Elevación de la extremidad afectada para contrarrestar el dolor

Restaurar la movilidad de las articulaciones por medio de ejercicios de movilización suave y pasiva para mantener el rango de movimiento.

- Movimientos de extensión y flexión de la rodilla dependiendo de la tolerancia de la paciente.

Fortalecimiento muscular, previniendo la atrofia muscular con contracciones isométricas de los cuádriceps.

- Ejercicios para fortalecer glúteo mayor y medio para mejorar la estabilidad y así recuperar la funcionalidad.

Educación al paciente;

- Instrucciones sobre el uso adecuado de las muletas para evitar cargas de peso de la extremidad afectada.
- Ejercicios de autocuidado y consejos para proteger la articulación durante sus actividades de la vida diaria.

2. JUSTIFICACION

En los últimos años, los casos de lesiones del ligamento cruzado anterior en pacientes con sistemas esqueléticos inmaduros se han vuelto cada vez más comunes. Esto podría deberse a ciertas razones, factores como la especialización deportiva temprana aumentan la conciencia sobre esta lesión, el tratamiento de estas lesiones sigue siendo controvertido. En casos excepcionales puede ocurrir en pacientes asintomáticos con una rodilla clínicamente estable. (Duarte, 2020)

Este caso de estudio lo que busca es mostrar como el tratamiento fisioterapéutico tiene múltiples beneficios en este tipo de lesiones, los cuales se basan en ejercicios de fortalecimiento y propiocepción y que esto produzca una mejora en la estabilidad de la rodilla de la paciente. La fisioterapia es un componente esencial en el manejo de ligamento cruzado anterior, ya que alivia el dolor, mejora la función y la movilidad, y ayuda a los pacientes a mantener su independencia y calidad de vida

El plan de tratamiento incluirá ejercicios de fortalecimiento muscular, ejercicios de propiocepción, entrenamiento de la marcha y técnicas de movilización articular. Además, se trabajará en la educación del paciente sobre la importancia de la adherencia al tratamiento y la prevención de recaídas, se espera que este caso de estudio contribuya al conocimiento sobre la eficacia de la intervención fisioterapéutica en pacientes jóvenes con lesiones del LCA, y pueda servir como guía para futuros tratamientos en situaciones similares.

3. OBJETIVOS

3.1. Objetivo general

- Describir la intervención fisioterapéutica en paciente femenina de 16 años con ligamento cruzado anterior (LCA)

3.2. Objetivos específicos

- Explicar que es la lesión de ligamento cruzado anterior e importancia de la fisioterapia en su recuperación.
- Detallar el plan de tratamiento empleado en la paciente femenina de 16 años con ligamento cruzado anterior de segundo grado.
- Brindar un seguimiento continuo para verificar la eficacia de la intervención fisioterapéutica en la paciente.

4. LINEAS DE INVESTIGACION

Dominio

- Terapia física y rehabilitación

Línea de investigación

- Efectividad de la fisioterapia en lesiones de ligamento cruzado anterior

Sublíneas de investigación

- Investigar la eficacia de diferentes enfoques terapéuticos, como también los factores predictivos de recuperación, las técnicas de fisioterapia empleadas, específicas que ayuden al fortalecimiento muscular, la estabilidad articular, la mejora de la función y el movimiento en general de la extremidad afectada, motivos, factores, riesgos y causas de la patología en cuestión y el impacto psicosocial del tratamiento.

5. MARCO CONCEPTUAL – MARCO TEORICO: ANTECEDENTES Y BASES TEORICAS.

Características anatómicas y fisiológicas de la rodilla

El más importante de los huesos de la parte inferior del cuerpo humano es el húmero. Dos huesos grandes, el tibial en la parte proximal y el femoral en la distal, forman el cuello. Además, un hueso más pequeño, el hueso de la cabeza, está unido a la mitad superior e inferior del hueso tibial. Está estabilizado por varios pilares y una capa de gel que lo sustenta. En sus proximidades se han instalado robustas estructuras que facilitan el movimiento de los medios de transporte. (Camde, 2019)

Elementos óseos de la anatomía de la rodilla

La articulación de la rodilla está compuesta por la epífisis distal del fémur, la epífisis proximal de la tibia y la rótula.

- Epífisis distal del fémur: Es lo que se encuentra en la parte inferior del fémur, conformada por dos cóndilos femorales, de forma redonda. Entre ellos existe la escotadura intercondílea que los aleja por la parte de atrás, en los lados de ambos cóndilos se encuentran unos relieves óseos denominados epicóndilos. (Camde, 2019)
- Epífisis proximal de la tibia: Se junta con el fémur y mantiene el peso del cuerpo, el cual se pasa también hasta el pie. En la parte de arriba, tiene dos cavidades denominadas glenoidas, estas se hospedan en los cóndilos del fémur, al interior de estas, encontramos las espinas tibiales; allí se encajan los ligamentos cruzados y en la porción anterior de la tibia, se presenta el tendón rotuliano. (Camde, 2019)
- Rótula: Se encuentra en la parte de atrás de la rodilla, y por enfrente de la tróclea femoral, en la rótula se junta el tendón de los cuádriceps. A partir de la rótula hacia la tuberosidad anterior de la tibia sigue el tendón rotuliano. (Camde, 2019)

Los tejidos blandos que constituyen la rodilla son los siguientes:

- Cápsula articular: Es un revestimiento que contiene en su mayor parte fibras que encubre a la articulación de la rodilla y modifica un espacio sellado, en

su centro, se juntan con los meniscos; además, se combinan a la tibia por los ligamentos coronarios.

- Membrana sinovial: Es una capa sumamente delgada que enrolla a la cápsula articular iniciando por el fémur culminando la unión con los meniscos.
- Bursas: Las bursas son costales llenas de líquido que funcionan como si parecieran un colchón entre el tendón y el hueso. Mostrándose en 4 partes: profunda, superficial, prepatelar y tibiofemoral.
- Retináculos: estas estructuras permiten que se una la rótula con los meniscos, la tibia y el fémur. Y se encuentran en 2 secciones: el medial y el lateral. (Camde, 2019)
- Meniscos: Los cóndilos femorales poseen un aspecto redondo, aunque no son efectivamente circulares, adicionalmente, la meseta tibial es aplastada, sus superficies articulares entre fémur y tibia son opuestas entre ellas, no proceden a articular al ser formas muy desiguales. Los meniscos lucra la relación entre estas superficies articulares tan desemejantes. Son anillos de fibrocartílago con figura de cuña. El menisco externo es un anillo casi sellado, mientras que el interno no es tan sellado.
- Ligamentos: Son estructuras que brindan estabilidad a la rodilla e impiden los desplazamientos extremos. Se distinguen dos clases de ligamentos como son los intraarticulares y extraarticulares.
- Músculos: El cuádriceps es el músculo principal. Es uno de los más grandes, conformados por cuatro cuerpos musculares. Desarrolla el movimiento de extensión de rodilla. Los isquiotibiales, localizados en la parte de atrás del muslo (igualmente conocido como músculos femorales o isquiosurales) se responsabilizan del movimiento de flexión (doblar la rodilla). Fundamentalmente son el bíceps femoral, el semitendinoso y el semimembranoso. (Camde, 2019)

Problemas y lesiones de rodilla

Una de las articulaciones que más se lesiona en un momento dado es la rodilla. La mayoría de las veces, los movimientos de nuestro cuerpo no son problemáticos; sin embargo, los síntomas suelen surgir por el desgaste normal, el mal uso o un traumatismo. La mayoría de las veces, los deportes, las actividades de ocio, el envejecimiento, las responsabilidades domésticas o laborales y ciertas

enfermedades como la osteoporosis o la artritis aumentan el riesgo de desarrollar problemas de rodilla. (Camde, 2019)

Lesiones

Las lesiones son la causa principal de los problemas de rodilla. Las lesiones inesperadas que se producen rápidamente pueden deberse a una caída sobre la rodilla, una torsión irregular, un golpe directo en la rodilla o una flexión de la rodilla. Lo más típico es experimentar molestias, notar hematomas o sufrir hinchazón poco después del incidente. Es probable que la lesión haya oprimido o lesionado vasos sanguíneos o nervios, por ende, la rodilla o la parte baja de la pierna tienden a sentirse sin fuerza, adormecidas, frías, con cosquilleo o incluso blanquecinas. (Camde, 2019)

Entre las lesiones agudas podemos hallar:

- Esguinces de rodilla, donde suelen presentarse las distensiones u otras lesiones en los ligamentos y en los tendones que estos se encargan de unificar y se encargan de la rótula.
- Desgarro en los meniscos.
- Desgarros de ligamentos, como del ligamento cruzado anterior (LCA). El ligamento lateral interno (MCL) este es el más inclinado a lesionarse.
- Fracturas de la rótula, la parte baja del fémur o la parte superior de la tibia o del peroné.
- Luxación de la rótula. Este tipo de dislocación es la más habitual en niñas de 13 a 18 años. (Camde, 2019)
- Partes pequeñas de hueso o de tejido de una fractura o una dislocación que logran estar aprisionados en la articulación e interferir en el movimiento.
- Dislocación de la articulación de la rodilla. Este tipo de lesión no tan habitual para la que se tiene que desempeñar una mayor fuerza, mostrándose como una lesión grave y se debe procurar una atención médica de urgencia.

Lesiones por desgaste y uso excesivo

Este grupo de lesiones suceden por acciones o movimientos recurrentes sobre la rodilla. Ejercer movimientos reiterativos como subir y bajar escaleras, montar en

bicicleta, trotar o saltar todo esto provoca una compresión en las articulaciones y en ciertos tejidos, llegando a causar inflamación.

Entre las lesiones que suelen repetirse son:

- Síndrome del pliegue sinovial: aumento o incremento de los ligamentos de la rodilla.
- Bursitis: Inflamación de las pequeñas bolsas que dentro de ella contienen líquido que mitigan y lubrican la rodilla.
- Tendinitis: esto es una inflamación de los tendones o tendinosis
- Síndrome de dolor femorrotuliano: Dolor en la parte delantera de la rodilla debido a la utilización reiterada de la misma, una lesión, el sobrepeso o problemas en la rótula.
- Síndrome de la cintilla iliotibial: Irritación y tumefacción de la cinta de tejido fibroso situada en la parte externa del muslo. (Camde, 2019)

Patologías de rodillas

Existe otra agrupación de problemas que no se hallan relacionados a lesiones inopinadas o de utilización reiterada. Entre las patologías de rodilla más frecuentes se pueden destacar:

- La osteoartritis (enfermedad articular degenerativa) que provoca dolor articular que aumenta su dolor en las primeras horas del día y se alivia en el transcurso del día.
- La enfermedad de Osgood-Schlatter provoca dolor, tumefacción y sensibilidad en la parte delantera de la rodilla, bajo de la rótula. Es específicamente común en niños varones de 11 a 15 años. (Camde, 2019)
- Un quiste poplíteo (o de Baker) provoca tumefacción en la parte de atrás de la rodilla.
- Las infecciones en la piel (celulitis), las articulaciones (artritis infecciosa), los elementos óseos (osteomielitis) o las bursas (bursitis séptica) logran proporcionar dolor y minimizan el rango del movimiento de la rodilla.

En otras ocasiones, un problema en alguna otra parte del cuerpo, como un nervio comprimido o una complicación en la cadera, pueden provocar también dolor de rodilla.

La osteocondritis disecante provoca dolor y disminuye el desplazamiento de una parte de hueso o de cartílago disipan el riego sanguíneo y fallecen. (Camde, 2019)

Biomecánica del ligamento cruzado anterior

Diversos autores, distribuyen el ligamento en tres partes, pero de manera más instructiva, se lo distribuye en solo dos porciones: el anteromedial (AM) y el posterolateral (PL). La postura que tienen los dos fascículos dispone también en capacidad de la ubicación de la rodilla. En extensión, los dos fascículos son semejantes. Durante la flexión, la inserción femoral del fascículo PL define una curva al contorno de la del AM. Esto demuestra que la tensión de los fascículos no sea igual, porque en cada ubicación existirá distintos grados de tensión para cualquier porción. (Jacome, 2021)

Función del ligamento cruzado anterior

El ligamento cruzado posterior, el LCA tiene como función lograr que el movimiento que se produzca en la rodilla de manera armónica. Para esto, ayuda dando estabilidad en todo el movimiento. El ligamento cruzado anterior se relaciona con el resto de las estructuras de la rodilla, siendo el más importante, asimismo no siendo el único. Adicionalmente, su función primordial es la de impedir la traslación anterior de la tibia sobre el fémur.

Sin embargo, este ayuda que haya equilibrio en la rotación entre la tibia y el fémur que ocurre al final de la extensión y al comienzo de la flexión, resultando en su ruptura un cambio en el eje de giro. Es decir, en su conjunto, el LCA es un vínculo primordial de la rodilla. (Jacome, 2021)

Diagnostico

Con regularidad, el diagnóstico se lo ejecuta referentemente con una exploración física, aunque algunas veces se puede necesitar pruebas radiológicas para eliminar otras causas y concluir el grado de la lesión.

Algunas de las pruebas que se pueden realizar son:

Radiografías: Es probable que se considere llevar a cabo radiografías para excluir una fractura ósea. Las radiografías no logran revelar tejidos blandos, como ligamentos o tendones.

Imágenes por resonancia magnética: Una resonancia magnética efectúa ondas de radio y un energético campo magnético para producir fotografías de los tejidos fuertes y apacibles del cuerpo. A su vez, una resonancia magnética es encaminada a demostrar la extensión de la lesión del ligamento cruzado anterior y los indicios de deterioro a otros tejidos de la rodilla, adjuntando el cartílago.

Ecografías: Por medio del uso de ondas sonoras para contemplar las estructuras internas, la ecografía debe emplearse para descubrir patologías en los ligamentos, en los tendones y en las fibras de la rodilla. (Mayo, 2022)

Tratamiento

La atención de primeros auxilios logran reducir el dolor y la tumefacción al instante después de una patología en la rodilla. El modelo de RICE para el atención personal en el hogar es:

- Reposo. El reposo absoluto es imprescindible para la recuperación y reduce el peso que soporta la rodilla.
- Hielo. La utilización del hielo en la fase aguda de la lesión es importante, por tal razón, debemos colocar hielo sobre la rodilla como mínimo cada dos horas, por 20 minutos cada aplicación.
- Compresión. Rodear con vendaje elástico o una envoltura de compresión alrededor de la rodilla.
- Elevación. Recostarse con la rodilla sobre almohadas. (Mayo, 2022)

Rehabilitación

El método médico para una patología del ligamento cruzado anterior comienza con diversas semanas de terapia de rehabilitación. Un fisioterapeuta es quien se encarga de instruir sobre los ejercicios, ya sea bajo un seguimiento de supervisión o en el hogar. Es probable que se utilice un instrumento que inmovilice la rodilla y disponer de muletas durante un periodo prolongado para prevenir sobrecargar la rodilla.

El propósito de la rehabilitación es disminuir el dolor y la hinchazón, restablecer el rango de movimiento total de la rodilla y darles fuerza a los músculos. La fisioterapia puede manejar cualquier patología del ligamento cruzado anterior de modo satisfactoria en diferentes personas que son relativamente inactivas, que desarrollan actividades recreativas y prácticas moderadas o ejecuten deportes que brindan menos presión en la rodilla. (Mayo, 2022)

Cirugía

Es probable que el médico sugiera cirugía en los siguientes casos:

- Si es un deportista y quiere continuar ejerciendo un deporte, al menos que practique ejercicios de alto impacto.
- Si son varios ligamentos o el cartílago fibroso de la rodilla de igual manera están perjudicados.
- Si la lesión induce que la rodilla realice movimientos anormales durante las actividades cotidianas.

Durante una reconstrucción del ligamento cruzado anterior, el médico elimina el ligamento afectado y lo repone por un de tendón (tejido similar a un ligamento que unifica el músculo con el hueso). Este tejido de renovación se denomina injerto.

El médico usa una parte de tendón de otro lado de la rodilla o el de una persona que brinda su tendón después de haber fallecido, a lo cual lo denominamos donante.

Luego de la cirugía, se comienza otra fase de terapia de rehabilitación. En reiterada ocasiones, la reconstrucción efectuada correctamente del ligamento cruzado anterior, en conjunto con una rehabilitación correcta, se podrá lograr restablecer el equilibrio y la función de la rodilla.

No hay un tiempo específico en donde los deportistas vuelvan a ejercer sus actividades cotidianas. Las investigaciones actuales mencionan que hasta un tercio de los deportistas se manifiestan con otro esguince repetitivo en su rodilla o en la otra rodilla en dos años. Un período de mejoría más largo podría minimizar el riesgo de volver a padecer una lesión.

Normalmente, se necesita aproximadamente un año o más para que los deportistas logren reintegrarse a jugar y pueda ser favorable para ellos. Los

médicos y fisioterapeutas elaboran pruebas para controlar la estabilidad, la fuerza y movimientos de la rodilla y ver si está capacitada para retornar a las actividades normales durante su rehabilitación. Cabe recalcar que es de vital importancia afirmar que los patrones de fuerza, estabilidad y desplazamiento estén fortalecidos antes de retornar a la práctica y así evitar la amenaza de padecer una lesión del ligamento cruzado anterior. (Mayo, 2022)

Antecedentes

Para (Coves, 2023) La mayor participación de las mujeres en los deportes durante la última década ha llevado a un aumento en el riesgo, la incidencia y la prevalencia de lesiones del ligamento cruzado anterior (LCA). Su tasa de lesiones es de 2 a 8 veces mayor que la de los hombres debido a factores de riesgo como el valgo dinámico de rodilla (DKV). El objetivo del estudio es presentar los programas de prevención actualmente disponibles en la literatura científica destinados a reducir las lesiones del LCA en atletas con LED y sus características en términos de parámetros y herramientas de medición, dosis y uso.

Como mecanismo de lesión nos muestra (Tomas, 2021) que en general, las lesiones del LCA-SC se asocian con una carga anormal de la articulación de la rodilla debido a una mala corrección postural y cambios ambientales rápidos. Especialmente en las mujeres, el mecanismo típico de lesión se debe al siguiente desequilibrio neuromuscular:

- a) Ligamento dominante (las mujeres tienen una pelvis más ancha y una mayor mala alineación de la articulación de la rodilla que los hombres, por lo que el ángulo Q es mayor y por tanto la tensión interna sobre los ligamentos de la rodilla es mayor)
- b) Predominio del cuádriceps (debido a la relación más baja del cuádriceps en las mujeres, donde el cuádriceps se activa más durante los movimientos de aterrizaje y corte, lo que lleva a un aumento de las fuerzas de corte del hueso) tibial anterior y déficits concurrentes en la cadena posterior, especialmente en el desarrollo de la fuerza de los isquiotibiales

c) Dominio de la pierna (desequilibrio general que perjudica la capacidad de generar fuerza sinérgica y estabilizar la rodilla para proteger el ACL-SC), alteración de la posición adecuada de las extremidades inferiores, más profunda en situaciones como absorber un impacto después de un salto o cambiar de dirección (muy común acción en baloncesto)

d) Dominio del tronco (patrones de movimiento alterados debido al aumento del movimiento y esfuerzo de los músculos del tronco y al retraso en la activación del núcleo central o de los músculos lumbar-abdominales).

En general, la presencia de control neuromuscular alterado o reducido durante las actividades deportivas genera cargas excesivas en las articulaciones de las extremidades inferiores y aumenta el riesgo de lesión del LCA-MC en las atletas.

En forma de tratamiento fisioterapéutico para (Martínez, 2022) Los ligamentos son bandas elásticas de tejido que conectan un hueso con otro. El ligamento cruzado anterior es un ligamento cuya función principal es estabilizar la articulación de la rodilla. El ligamento cruzado anterior y sus lesiones no son lesiones que se curan por sí solas; esto requerirá un programa de rehabilitación y si la lesión es muy grave, será necesaria una cirugía para reparar el ligamento.

En varios estudios, los pacientes se sometieron a una cirugía de reparación de ligamentos. El entrenamiento de tonificación se realiza en todos los músculos que rodean las articulaciones, fortaleciendo y enfatizando los cuádriceps. El tratamiento del dolor se realiza con crioterapia, analgesia electroquirúrgica (DENS), vendajes compresivos y el uso de ultrasonido, además de movilización isométrica, tonificación y fortalecimiento de la resistencia. Cuádriceps e isquiotibiales.

6. MARCO METODOLOGICO

6.1. Metodología del diagnóstico

Diseño de estudio

- Se empleará un enfoque de estudio de caso individual único, para investigar detenidamente el desarrollo de la intervención fisioterapéutica en la paciente. Se registrarán datos en diferentes momentos durante las diversas etapas de tratamiento, abarcando la fase inicial, intermedia y de rehabilitación. Se emplearán tanto medidas de tipo numérico como de tipo descriptivo para evaluar la evolución de la paciente y los resultados obtenidos con el tratamiento.

Procedimiento de recopilación de datos

Evaluación inicial

- Historia clínica, examen físico y las pruebas específicas para diagnosticar la lesión de ligamento cruzado anterior de segundo grado.
- Registro de los síntomas y su función articular

Intervención fisioterapéutica

- El plan detallado del tratamiento, incluyendo los agentes físicos, modalidades terapéuticas utilizadas, ejercicios, educación, etc.
- Registros de la eficacia del tratamiento, en respuesta a la intervención en términos de función y estabilidad de la rodilla afectada.

Seguimiento y evaluación

- Evaluaciones periódicas para medir la amplitud del movimiento, fuerza muscular, estabilidad y capacidad funcional.
- Registros del cambio sintomatológico o progresión de la paciente durante el tratamiento.

Intervención fisioterapéutica

- El plan de tratamiento fisioterapéutico se basará en las etapas de recuperación descritas anteriormente, con un enfoque en reducir el dolor, restaurar la función y mejorar la estabilidad de la rodilla afectada. Se

utilizarán técnicas de terapia manual, ejercicios terapéuticos, modalidades físicas y educación del paciente para lograr estos objetivos.

Análisis de datos

- Los datos serán analizados de manera cuantitativa, de manera descriptiva por medio de medidas objetivas, como la amplitud del movimiento y la fuerza muscular, de este modo se evaluará la progresión del tratamiento, además de un análisis cualitativo de los registros de la paciente y sus observaciones clínicas para identificar la eficacia en la intervención fisioterapéutica.

Consideraciones éticas

- Se pedirá el consentimiento informado de la paciente y/o sus tutores legales para participación en el estudio.
- Se garantizará la confidencialidad de la información de la paciente y se utilizarán códigos numéricos en lugar de nombres para identificar los registros.
- Se respetará la autonomía y las decisiones de la paciente en todas las etapas del estudio, asegurando su participación voluntaria y su derecho a retirarse en cualquier momento sin consecuencias adversas.

6.2. Valoración fisioterapéutica según los patrones funcionales

Se evaluó la capacidad de la paciente, identificando cualquier limitación o disfunción que pueda estar presente.

En donde se encuentra que;

- Durante la marcha se notó una asimetría en la longitud de sus pasos y cojera en el miembro afectado.
- Se observó dificultad para realizar movimientos de agacharse y levantarse, mostrando una disminución de la estabilidad de la rodilla.
- Se observaron limitaciones para realizar movimientos de rotación y cambios de dirección de manera controlada, esto confirmó la inestabilidad de la rodilla.
- Se evidenció la falta de equilibrio en la pierna afectada.

6.3. Formulación del diagnóstico presuntivo, diferencial y definitivo.

Diagnostico presuntivo

- Dado a los reportes de la sintomatología más los exámenes previos, se sospecha de una lesión de ligamento cruzado anterior de segundo grado.

Diagnóstico diferencial

- Junto con los hallazgos clínicos y la sintomatología presente, puede suponerse con una lesión meniscal, específicamente por el dolor en la línea articular y la presencia de bloqueos articulares, así también como una fractura de la meseta tibial, que puede presentar síntomas similares.

Diagnóstico definitivo

- Lesión de ligamento cruzado anterior (LCA) de segundo grado en la rodilla derecha confirmada mediante pruebas de imágenes, como resonancia magnética, que evidencian la ruptura.

6.4. Análisis y descripción de las conductas que determinan el comienzo del problema y de los procesos a realizar

Desde el servicio fisioterapéutico, se pautaron los siguientes objetivos:

- ✓ Minimizar la inflamación
- ✓ Evitar el dolor
- ✓ Conservar/aumentar el arco de movilidad
- ✓ Mantener fuerza muscular
- ✓ Mejorar el tono muscular
- ✓ Realizar estiramientos musculares prolongados
- ✓ Mejorar interacción fisioterapeuta-paciente

7. RESULTADOS

7.1. Seguimiento

Contenido:

El tratamiento fisioterapéutico constará de dos veces por semana lunes y miércoles por el laxo de una hora, nuestro objetivo será de mejorar el equilibrio y soporte del miembro para evitar rupturas de ligamento cruzado anterior.

- **Primera semana de tratamiento**

Durante nuestra primera semana de sección fortalecimiento de cuádriceps

IR: Se realizó la aplicación de la luz infrarroja, ya que esto permite aumentar el riego sanguíneo de la zona específica y con esto aumenta la oxigenación muscular.

Sentado con la espalda hacia la pared y las piernas estiradas, se pide a la paciente elevar una pierna sin doblar la rodilla mantener la misma posición durante 6 segundos y realizar 2 series de 10 repeticiones.

También se indica que realice esto diariamente y progresivamente aumentar la dificultad.

- **Segunda semana de tratamiento**

Para segunda semana se realizó la aplicación de compresas químicas calientes en los miembros superiores e inferiores, ya que esto permite aumentar el riego sanguíneo de zonas específicas y con esto aumenta la oxigenación muscular.

Para fortalecer el cuádriceps

se pide a la paciente que sentada con la espalda recostada a la pared y las piernas extendidas, levante una pierna sin doblar la rodilla, hacer tres círculos hacia la derecha y tres hacia la izquierda, luego bajar la pierna.

Se indica que ejecute 2 series de 10 repeticiones progresivamente aumentar la dificultad.

- **Tercera semana de tratamiento**

En esta tercera semana se continua con el fortalecimiento de músculos abductores de cadera colocamos a la paciente acostada de lado con las piernas extendidas, pidiéndole que levante una pierna sin doblar la rodilla.

Cuando la facilidad del ejercicio aumente se puede se puede aumentar el número de segundos y repeticiones ya que estos ejercicios ayudaran a la paciente a fortalecer las uniones músculos tendinosas y a aumentar la fuerza.

- **Cuarta semana de tratamiento**

Fortalecimiento muscular

Se realizó ejercicios isométricos una contracción isométrica ayuda a fortalecer, por ende, aumenta la estabilización que ayuda a sustentar relaciones habituales en la longitud-extensión y en los pares de fuerza. Estos ejercicios lograrán aumentar la fuerza muscular, pero de una forma un poco específica con relación al ángulo que se ejecuta, por lo que hay que indicar la realización en incontables ángulos.

- **Quinta semana de tratamiento**

Se ejecutó ejercicios isotónicos lo que promueve movimientos de articulaciones y la disminución, adicionalmente aumentará el músculo, esta manera de aplicar ejercicios aumentarán la fortaleza y resistencia de todos los músculos que está efectuando estps tipos de movimientos que son una contracción concéntrica y excéntrica.

- **Sexta semana de tratamiento**

Fortalecimiento de los músculos gemelos sin doblar la rodilla lo cual fortalecerá la pantorrilla evitará la aparición de cansancio cuando desempeñe cualquier función, mantener la postura por 6 segundos, y realizar 2 series de 10 repeticiones.

7.2. Observaciones

Gracias a nuestro plan de intervención y tratamiento fisioterapéutico se pudo observar una gran evolución de la paciente al desarrollar un buen rango articular. Los objetivos propuestos se ejecutaron y estos consistían en eliminar la inestabilidad, restaurar la función articular, la movilidad, recuperación de fuerza y las capacidades físicas previas a la lesión y prevenir los procesos degenerativos que se podrían presentar a largo plazo.

También se pudo ayudar a un aumento del tono muscular que ayudo a la propiocepción de su movimiento para una mejor coordinación neuromuscular. Es muy importante recalcar que las técnicas aplicadas y tratamientos a nuestra paciente, ayudaron a la disminución del dolor e incorporase en poco tiempo a sus entrenamientos.

Para evitarlo, es importante realizar ejercicios en los que la cadena muscular del miembro inferior trabaje de forma similar, es decir, consiguiendo el equilibrio muscular, evitando compensaciones o cambios de rango.

8. DISCUSION DE LOS RESULTADOS

Dado el seguimiento continuo que se le brindo a la paciente, semana a semana, podemos obtener como resultado la mejoría en cuestión al dolor y mejoría en el rango de movimiento, siendo así efectivo el plan de tratamiento fisioterapéutico empleado.

La terapia física impacta significativamente en la recuperación de lesiones de ligamento anterior, en este caso siendo de segundo grado, de este modo, se sugiere mantener un plan activo a largo plazo.

9. CONCLUSIONES

En una lesión del ligamento cruzado anterior (LCA) es un tipo específico de daño que afecta al ligamento cruzado anterior, valga la redundancia, en la articulación de la rodilla, en este caso tratamos a una paciente femenina de 16 años con esta lesión de grado II, en donde se implementó una intervención fisioterapéutica efectiva ajustada e individualizada.

Las causas que conllevan a una lesión de ligamento cruzado anterior suelen ser golpes, trauma directo a la rodilla o un impacto repentino durante las actividades de la vida diaria o al practicar un deporte, la fisioterapia es importante y juega un papel indispensable en la etapa de recuperación al realizar el plan terapéutico, ya que , ayuda a aliviar el dolor, mejorar la movilidad, la función articular, fortalecer los músculos, La prevención de las lesiones del LCA se basa en el entrenamiento neuromuscular mediante ejercicios propioceptivos aplicados a los movimientos atléticos de cada deportista.

Durante el seguimiento obtuvimos resultados satisfactorios, ya que recupero el rango de movilidad en el miembro afectado y redujo el dolor, siendo así el plan de tratamiento un éxito en este tipo de lesiones.

10.RECOMENDACIONES

- Se recomienda tener en cuenta las estrategias para evitar posibles lesiones a futuro y mejorar la condición física.
- Se recomienda realizar previo calentamiento antes de ejecutar diferentes tipos de pruebas para lograr fortalecer la musculatura y evitar futuras lesiones.
- Se recomienda disminuir el uso de calzados inadecuados para cualquier actividad física que realice.
- Se recomienda que la paciente tenga un correcto acondicionamiento muscular con respecto a la fuerza y flexibilidad de miembro inferior.
- Se recomienda seguir con el tratamiento fisioterapéutico para determinar una recuperación completa.

REFERENCIAS

- Asencio, C. (2021). Ligamento cruzado anterior: Un revisión sistemática del tratamiento fisioterapéutico. *RediUHM*.
- Ayala Mejias, G. E. (2014). *Scielo*. Obtenido de https://www.scielo.org.mx/scielo.php?script=sci_arttext&pid=S2306-41022014000100012
- Camde. (4 de abril de 2019). *Clinica de traumatología y fisioterapia en Malaga*. Obtenido de <https://camde.es/anatomia-de-la-rodilla/#:~:text=La%20rodilla%20est%C3%A1%20formada%20por,movimientos%20de%20flexi%C3%B3n%20y%20extensi%C3%B3n>.
- Coves, A. (2023). Strategies for the prevention of anterior cruciate ligament injuries in female athletes with dynamic knee valgus: Systematic review. *Sciences*, 45(5), 273 - 289.
- Duarte, C. (28 de Abril de 2020). Lesiones del ligamento cruzado anterior en pacientes esqueléticamente inmaduros. *Artroscopia y cirugía articular*, 27(69).
- Jacome, R. (5 de Enero de 2021). Obtenido de <https://globalphysio.es/articulos/ligamento-cruzado-anterior-anatomia-fisiologia-y-morfologia/#:~:text=El%20LCA%20es%20un%20ligamento,de%20movimiento%20de%20la%20rodilla>.
- Martínez, C. A. (2022). Tratamiento fisioterapéutico y programa rehabilitador de lesión del ligamento cruzado anterior. *Revista sanitaria de investigación Dialnet*, 3(7).
- Mayo, C. (1 de Diciembre de 2022). *Mayo Clinic* . Obtenido de <https://www.mayoclinic.org/es/diseases-conditions/acl-injury/diagnosis-treatment/drc-20350744>
- Morales Martínez, M. (2018). *Tratamiento Fisioterapéutico en Lesiones de Ligamento Cruzado Anterior*. <http://repositorio.uigv.edu.pe/bitstream/handle/20.500.11818/1810/TRAB.S>

UF.PROF.%20CORONADO%20LA%20CRUZ%2C%20JONATAN.pdf:
Universidad Inca Garcilaso De La Vega.

Tomas, C. G. (2021). Neuromuscular Prevention Strategies for Non-Contact Anterior Cruciate Ligament Injuries in Female Basketball Players. A Narrative Review. *Scielo*, 18(2).

ANEXOS

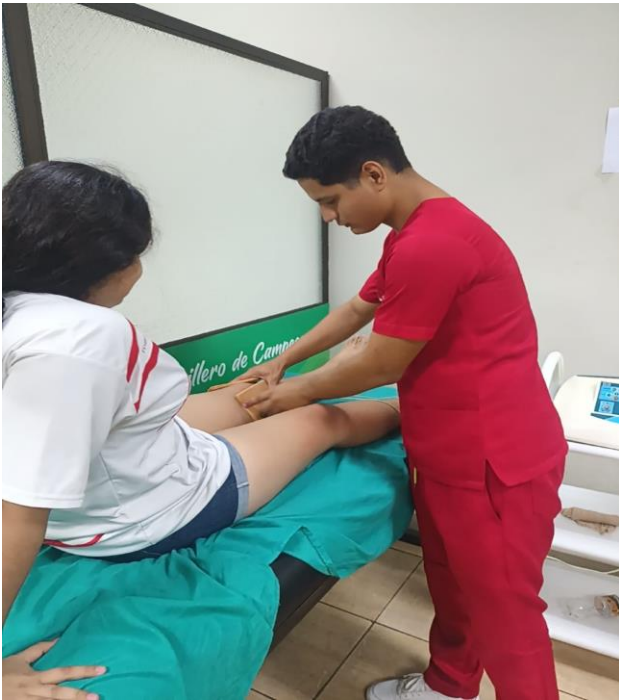

Ilustración 3 Aplicación de corriente




Ilustración 1 Ejercicios de fortalecimiento

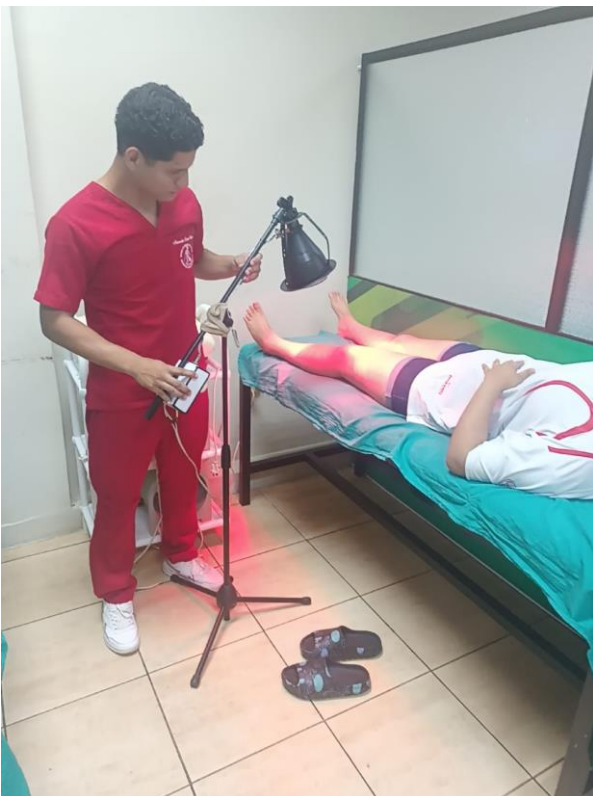

Ilustración 3 Aplicación de Infrarrojo



Ilustración 2 Ejercicios de estabilidad