



UNIVERSIDAD TECNICA DE BABAHOYO

FACULTAD DE CIENCIAS DE LA SALUD

ESCUELA DE SALUD Y BIENESTAR

CARRERA DE OBSTETRICIA

**Dimensión Práctica del Examen Complexivo previo a la obtención del
grado académico de Obstetriz**

TEMA DEL CASO CLÍNICO

Tirotoxicosis, complicación de Mola Hidatiforme Completa.

AUTORA

Karla Noelia Mosquera Rivero

TUTOR

Dr. Gino Schwager Saltos.

Babahoyo- Los ríos- Ecuador

2020



Tabla de Contenido

RESUMEN.....	4
SUMMARY	5
INTRODUCCIÓN.....	6
I. MARCO TEÓRICO	7
Mola hidatiforme	7
Complicaciones del embarazo molar	8
1.1. Justificación.....	13
1.2. Objetivos	14
1.2.1. General:.....	14
1.2.2. Específicos.....	14
1.3. Datos generales	15
II. METODOLOGÍA DEL DIAGNÓSTICO	16
2.1. Análisis del motivo de consulta y antecedentes. Historial Clínico del paciente. 16	
2.2. Principales datos clínicos que refiere el paciente sobre la enfermedad actual 19	
2.3. Examen físico	19
2.4. Información de exámenes complementarios realizados.....	21
Exámenes Imagenológicos.....	23
2.5. Formulación del diagnóstico presuntivo y diferencial:	24
2.5.1. Diagnostico Presuntivo	24
2.5.2. Diagnóstico Diferencial	24
2.6. Análisis y descripción de las conductas que determinan el origen del problema y de los procedimientos a realizar.....	25
2.6.1. Procedimiento.....	27
2.7. Indicación de las razones científicas de las acciones de salud, considerando valores normales.....	28
2.8. Seguimiento.....	30
2.9. Observaciones.....	32
CONCLUSIONES	33
Bibliografía.....	36
ANEXOS	38



TEMA:

TIROTOXICOSIS, COMPLICACIÓN DE MOLA HIDATIFORME COMPLETA.



RESUMEN

La enfermedad trofoblástica gestacional se posiciona dentro de las 15 principales causas de muerte materna en el Ecuador según el último censo del INEC, su incidencia es de 3 a 5 casos por cada 1000 embarazos, lo que la convierte en una patología frecuente en el Ecuador. Por ello es de vital importancia ejecutar un diagnóstico de manera oportuna e identificar los factores de riesgo. El embarazo molar trae consigo una gama de complicaciones entre ellas: la Tirotoxicosis que es una patología poco frecuente, pero que puede llegar a dificultarse a una tormenta tiroidea siendo una complicación potencialmente mortal. En ciertos casos se requiere de la aplicación de tratamiento farmacológico con tionamidas: propiltiouracilo y metimazol que son las más utilizadas, también se puede optar por un tratamiento invasivo como es el caso de las plasmaféresis con plasma fresco congelado o albumina humana, está indicado en pacientes que requieren una evacuación quirúrgica de emergencia por sangrado vaginal activo y la terapia antitiroidea no ha tenido tiempo suficiente para ser efectiva.

PALABRAS CLAVE: mola hidatiforme, enfermedad trofoblástica gestacional, tirotoxicosis.



SUMMARY

Gestational trophoblastic disease is one of the 15 main causes of maternal death in Ecuador according to the last INEC census. Its incidence is 3 to 5 cases per 1000 pregnancies, which makes it a frequent pathology in Ecuador. It is therefore vitally important to carry out a timely diagnosis and to identify risk factors. Molar pregnancy brings with it a range of complications including: Thyrotoxicosis which is a rare pathology, but can become difficult to a thyroid crisis or thyroid storm being a potentially fatal complication. In certain cases it is required the application of pharmacological treatment with thionamides: propylthiouracil and methimazole that are the most used, also an invasive treatment can be chosen as it is the case of the plasmapheresis with fresh frozen plasma or human albumin, it is indicated in patients who require an emergency surgical evacuation by active vaginal bleeding and the antithyroid therapy has not had enough time to be effective.

KEY WORDS: hydatidiform mole, gestational trophoblastic disease, thyrotoxicosis



INTRODUCCIÓN

La enfermedad trofoblástica gestacional es el término utilizado para abarcar un grupo de patologías que se caracterizan por su elevado nivel de proliferación e invasión trofoblástica anómala (Williams, 2019)

En Norteamérica el embarazo molar tiene una incidencia de aproximadamente el 0,1% de todos los embarazos; en Asia es hasta tres veces mayor. En la India, la tasa de incidencia es de aproximadamente uno de cada 400 embarazos. (Virmani S, 2017;)

En el Ecuador la muerte materna por mola hidatiforme se ubica en la posición número 15, según el último censo realizado por el Instituto Nacional de Estadísticas y Censos, correspondiendo al 1.5% del total de muertes materna, su incidencia es de 3 – 6 por 1000 embarazos. (INEC, 2016)

Como ayuda diagnóstica se debe determinar los factores predisponentes: extremos de edad materna: > 35 años y < 15 años, nuliparidad, antecedente: embarazo molar previo, problemas de fertilidad, fumadora activa y anticoncepción vía oral. (Pascal, Protocolo Manejo de la Mola Hidatiforme, 2019)

Las pruebas de: laboratorio, imagenología, histológicas son auxiliares diagnósticas de primera línea. En el embarazo molar se presentan complicaciones tales como: hemorragia, hipertensión inducida por la gestación, hiperémesis gravídica, embolismo molar, perforación uterina y tirotoxicosis. (Virmani S, 2017;)

La estimulación tiroidea es el resultado de niveles excesivos de gonadotropina coriónica humana circulante producida por el tejido trofoblástico. La Tirotoxicosis asociada a mola hidatiforme se resuelve mediante evacuación uterina, dependiendo de la clínica y la bioquímica debe ser tratada con bloqueantes beta – adrenérgicos para prevenir una crisis tiroidea. (Pascal, Miró, Muñoz, Palacio, & Roig, 2018)



I. MARCO TEÓRICO

En la mola hidatiforme completa habitualmente se muestra en la una cavidad uterina sin embrión visible y con un trofoblasto, que ocupa toda la cavidad uterina que presenta un aspecto esponjoso con múltiples espacios anecoicos. (Williams, 2019)

La metrorragia se puede presentar de manera inespecífica, la exploración puede mostrar un útero de mayor tamaño que al correspondiente por amenorrea, y, en ocasiones, se palpan quistes en los ovarios. El crecimiento descontrolado del trofoblasto hace que el útero tenga un tamaño mayor al esperado sobre todo en molas completas. (Williams, 2019)

Mola hidatiforme

Los hallazgos histológicos clásicos del embarazo molar incluyen la proliferación de trofoblasto y vellosidades con edema estromal (**Figura 1**). El grado de cambios histológicos, las diferencias cariotípicas y la ausencia o presencia de elementos embrionarios se utilizan para clasificarlos como molas completas o parciales (Williams, 2019)

Estas dos también varían en sus riesgos asociados para desarrollar comorbilidades médicas y GTN posterior a la evacuación. De las dos, la GTN sigue con mayor frecuencia a la mola hidatidiforme completa (**Figura 2**). Se establece las diferencias cariotípicas, presencia o ausencia de elementos embrionarios para establecer el grado de cambio histológico, para así clasificarlo como molas completas o parciales (Williams, 2019)

Mola hidatiforme completa (total)

Se caracteriza por la ausencia de tejido embrionario o fetal. Una mola completa tiene vellosidades coriónicas anormales que aparecen como una masa de vesículas claras. Éstas varían en tamaño y, a menudo, cuelgan en grupos de pedículos finos (Williams, 2019)



Se produce como producto de una fecundación de un óvulo vacío, es decir, con código genético inactivo, por un espermatozoide haploide 23X normal que se duplica, o bien por dos espermatozoides distintos. No existe embrión y todas las vellosidades tienen degeneración hidrópica. Solo presenta material genético paterno (46XX, más frecuente, y 46XY, más raro). **(Figura 3)** (Pascal, Miró, Muñoz, Palacio, & Roig, 2018)

Descripción de la situación

La mola hidatiforme se presenta aproximadamente en un 85 % de las enfermedades trofoblástica gestacionales. En el Ecuador la muerte materna por mola hidatiforme se ubica en la posición número 15, según el último censo realizado por el Instituto Nacional de Estadísticas y Censos, correspondiendo al 1.5% del total de muertes maternas. **(Figura 4).**

Los factores predisponentes son:

- ✓ Extremos de edad materna: mayores de 35 años y menores de 15 años
- ✓ Antecedente: enfermedad trofoblástica gestacional previa.
- ✓ Fumadora activa (más de 15 cigarrillos al día)
- ✓ Grupo Sanguíneo materno (A, B o AB)
- ✓ Infertilidad
- ✓ Nuliparidad
- ✓ Anticoncepción mediante anticonceptivos orales

Complicaciones del embarazo molar

- ✓ Hemorragia
- ✓ Hipertensión inducida por la gestación
- ✓ Hiperémesis Gravídica
- ✓ Tirotoxicosis
- ✓ Embolismo Molar
- ✓ Perforación Uterina
- ✓ Torsión Ovárica
- ✓ Evolución a neoplasia trofoblástica



Hallazgos Clínicos

La atención prenatal de manera precoz ha cambiado de manera notable la presencia de mujeres con un embarazo molar complicados, al ser más temprana la atención y la ecografía universal el diagnóstico de esta patología es más rápido. (Davi, 2011)

Presentación de la Clínica

Clínicamente se presenta con el sangrado vaginal usualmente entre las 6 y 16 SG aproximadamente en un 46% de molas completas. El útero crece más de lo esperado según la fecha de última menstruación, esto se presenta en un 24% de los casos.

Sangrado

Es el signo más frecuente y se presenta en cantidad variable, generalmente en el primer trimestre. A veces se acompaña de dolor difuso o presión en hipogastrio. Es una clínica idéntica a la amenaza de aborto en general. Si es abundante y frecuente puede producir anemia. (Pascal, Miró, Muñoz, Palacio, & Roig, 2018)

Anemia

Las hemorragias vaginales continuas o el sangrado oculto que se presentan en el embarazo molar pueden llegar a desarrollar anemia que puede ser desde: leve, moderada o severa (Pública, 2014)

Hiperémesis Gravídica

La elevación brusca de beta – HCG y el extremo tejido trofoblástico provoca la exageración de las náuseas y vómitos. (Pascal, Miró, Muñoz, Palacio, & Roig, 2018)



Quistes Teca -luteínicos

Las altas concentraciones de beta- HCG a nivel de los ovarios se forman quistes teca - luteínicos de manera transitoria, Aproximadamente de 2 o 3 meses luego de la evacuación uterina regresan a la normalidad. (Williams, 2019)

Tirotoxicosis

Los cambios en la tiroides materna son sustanciales, y la estructura y función de las glándulas normalmente alteradas a veces se confunden con anomalías de la tiroides. (Williams, 2019)

En un embarazo molar los niveles de HCG están aumentados de una manera excesiva lo que provoca un aumento de la Tiroglobulina (TG) que es el precursor proteínico de las hormonas tiroidea, las concentraciones séricas están elevadas en todos los casos de tirotoxicosis, provocando complicaciones según la edad gestacional y los niveles de HCG. (Harrison, 2013)

Para que se produzca clínica se requiere la elevación de HCG > 200.000 mUI/ml durante varias semanas presentando: sudoración, temblores, taquicardia, piel caliente. La Tirotoxicosis se desarrolla aproximadamente en el 5% de mujeres con enfermedad trofoblástica gestacional. (Pascal, Miró, Muñoz, Palacio, & Roig, 2018)

Las manifestaciones cardiovasculares más frecuentes es la taquicardia sinusual, que a menudo está acompañada de palpitaciones elevando el gasto cardiaco de estas pacientes. (Harrison, 2013)

Para realizar el diagnostico de tirotoxicosis se debe cuantificar la TSH (tirotropina, hormona estimulante de la tiroides), está estará en niveles bajos patológicos, la T₄ Libre (Tiroxina) que se encontrara en niveles altos, lo que nos llevara al diagnóstico de Tirotoxicosis primaria, debemos descartar enfermedad de Graves, adenoma toxico y bocio multinodular. (Harrison, 2013)



El diagnóstico de Tirotoxicosis, enfermedad de Graves y Bocio Difuso pueden excluirse fácilmente con las concentraciones de T_3 (Triyodotironina), T_4 (Tiroxina o Tetrayodotironina) y TSH (tirotropina, hormona estimulante de la tiroides) de valores normales. (Harrison, 2013)

La Tirotoxicosis asociada a (ETG) se resolverá con la evacuación uterina, y en ocasiones deberá utilizar tratamiento farmacológico para así prevenir una crisis o tormenta tiroidea. (Ozbey N, 2004)

Preeclampsia < 20 SG.

Tiene mayor incidencia y desarrollo en pacientes con excesivo tamaño uterino y elevadas concentraciones de hormona gonadotrofina coriónica humana. (Pascal, Miró, Muñoz, Palacio, & Roig, 2018)

MANEJO

Evacuación uterina

Legrado evacuador

Este es el manejo de elección independientemente del tamaño uterino, se prefiere la realización por aspiración con cánula de 12 mm y al vacío de 50-60 cmHg. (Cabero & Batagliaf, 2019)

Para realizar el Legrado es mejor la dilatación cervical mediante tallos sintéticos, para de este modo evitar los dilatadores de Hegar que podrían causar desgarros a nivel del cérvix. (Cabero & Batagliaf, 2019)

Los oxitócicos solo deben ser utilizados luego de la dilatación cervical, no se recomienda su uso en el preoperatorio por el riesgo de embolización trofoblástica, sobre todo en úteros distendidos. (Cabero & Batagliaf, 2019)

Se recomienda establecer un tratamiento preventivo antibiótico posterior a la realización del legrado mediante aspiración, ya que existe la probabilidad de infecciones pélvicas. (Cabero & Batagliaf, 2019)



Histerectomía total simple

Es la medida terapéutica que se aplica cuando existe una hemorragia masiva, edad materna > 40 años o con deseos genésicos cumplidos, riesgo de rotura uterina. (Cabero & Batagliaf, 2019)

Control post-evacuación

Posterior al procedimiento se deberá realizar controles de perdida hemática. Se mantendrá una infusión de oxitócicos 24 horas tras legrado. A las 48 horas, se deberá solicitar control de beta-HCG para verificar el descenso y ecografía para comprobar la vacuidad uterina. (Cabero & Batagliaf, 2019)

Se debe aplicar la inmunoglobulina anti- D a todas las pacientes RG negativas, se puede realizar hasta 72 horas posteriores a la evacuación uterina (Cabero & Batagliaf, 2019)

Seguimiento

Los controles de beta- HCG se os debe realizar semanalmente hasta que la hormona se torne indetectable por 3 ocasiones consecutivas. Luego el control se realizara de forma mensual por 6 meses, luego cada 2 meses durante 6 meses más. En la mola hidatiforme completa el seguimiento se lo realiza por 12 meses, mientras en la mola parcial por 6 meses. (Cabero & Batagliaf, 2019)

Se debe indicar la anticoncepción durante un año, se recomienda que se la realice con anticonceptivos orales, estos se iniciaran cuando la beta-HCG ya se encuentre negativa. (Cabero & Batagliaf, 2019)



1.1. Justificación

Es importante el estudio de este caso clínico porque el embarazo molar es una patología poco frecuente, pero que requiere un diagnóstico y manejo clínico oportuno, para así prevenir las complicaciones.

Una de las complicaciones menos frecuentes del embarazo molar es la tirotoxicosis, desconocida por varios profesionales, pero que puede llegar a dificultarse causando: una crisis tiroidea o tormenta tiroidea siendo una complicación potencialmente mortal.

Es fundamental destacar que el manejo de la Tirotoxicosis no siempre es expectante, también se puede realizar un manejo farmacológico con las tionamidas, corticoides, plasmaféresis e incluso yodo.



1.2. Objetivos

1.2.1. General:

- ✓ Describir la presentación clínica, diagnóstico y tratamiento en la tirotoxicosis como complicación de mola hidatiforme completa.

1.2.2. Específicos.

- ✓ Reconocer los signos y síntomas de presentación clínica de las complicaciones en la enfermedad trofoblástica gestacional.
- ✓ Estudiar el manejo farmacológico en la tirotoxicosis como complicación de la enfermedad trofoblástica gestacional



1.3. Datos generales

Nombres Completos:	Confidencial
Sexo:	Femenino
Edad:	45 años 6 meses
Fecha de Nacimiento:	19/01/1975
Estado Civil:	Divorciada
Nacionalidad:	Ecuatoriana
Raza:	Mestiza
Ocupación:	Recepcionista
Cédula de Identidad:	Confidencial
Religión:	Católica
Hijos:	No
Vive Sola:	Si
Seguro:	Si, IESS
Nivel de Instrucción:	Universitaria (Licenciatura en Turismo)
Lugar de Procedencia:	Daule – Guayas – Ecuador
Lugar de Residencia:	Cdla Sigchos, Manzana 3, Casa #213 Milagro – Guayas – Ecuador
Nivel Sociocultural/ económico:	Medio
Tipo de Interrogatorio:	Directo

Fuente: Historia Clínica de la paciente.



II. METODOLOGÍA DEL DIAGNÓSTICO

2.1. Análisis del motivo de consulta y antecedentes. Historial Clínico del paciente.

Motivo de Consulta

Paciente de sexo femenino, 45 años de edad con embarazo de 10 SG por FUM, acude a la emergencia obstétrica, por presentar: sudoración profusa, sangrado transvaginal abundante, dolor pélvico, palpitations que no le permiten dormir, de aproximadamente 48 horas de evolución.

Historia Clínica

Paciente de sexo femenino, 45 años de edad, cursa embarazo de 10 SG de gestación por FUM del 01/01/2020, se realizó prueba confirmatoria de embarazo en sangre el 10/02/2020. Acude al área de admisión - emergencia obstétrica, por presentar: sudoración profusa y dolor pélvico de 4 días de evolución, metrorragia abundante y palpitations de aproximadamente 48 horas de evolución, que no le permiten conciliar el sueño.

Paciente refiere periodos de náuseas, vómitos de contenido alimentario de predominio matinal que se desencadena por el olor de ciertos alimentos, aproximadamente 2 semanas de evolución, acompañado por sialorrea e inapetencia.



Antecedentes Personales

Antecedentes Personales No Patológicos	
Hábitos Tóxicos :	Fumadora Activa 15 Paquete / Año
Estilo de Vida:	Sedentaria
Vivienda:	Propia, con servicios básicos
Antecedentes Fisiológicos	
Alimentación:	4 veces al día preparado en casa, en raciones muy pequeñas por causa de la inapetencia.
Diuresis:	Disminuida
Heces:	Presenta Constipación
Sueño:	Periodo de sueño irregular de 1 semana de evolución por causa de dolor pélvico
Antecedentes Patológicos	
Infancia:	No refiere
Adulto:	Hipertensión Arterial Crónica de 15 años de evolución tratada con Losartan de 50 mg cada 24 horas
Antecedentes Quirúrgicos:	No Refiere
Antecedentes Traumatológicos:	No Refiere
Alergias :	No Refiere
Transfusiones Sanguíneas:	No Refiere
Antecedentes Médicos	
Grupo Sanguíneo	A (Rh) Positivo
Antecedentes Ginecológicos	
Citología Cervico Vaginal	Si, hace 2 años, sin anomalías
Mamografía:	No.



Antecedentes Reproductivo - Sexual	
Menarquia:	16 años
Fórmula Menstrual:	30 - 4
Cantidad de Flujo Menstrual:	Regular
Dismenorrea:	No
Coágulos Menstruales:	No
Tensión Premenstrual:	No
FUM:	01/01/2020
Inicio de Vida Sexual Activa:	22 años
Deseos de Procreación:	No
Orientación Sexual:	Heterosexual
Número de Parejas Sexuales:	2 dos, actualmente soltera.
Uso de Anticonceptivos:	Si, anticonceptivo orales combinados por 12 años.
Prácticas Sexuales:	Oral - Vaginal.
Antecedente de Infecciones de Transmisión sexual:	No.
Antecedentes Obstétricos	
Antecedentes Gineco – Obstétricos	Gestas 0, Aborto 0, Parto 0, Cesárea 0
Embarazo Planificado	No
Fracaso de método Anticonceptivos:	Si, suspendidos el 10/02/2020.
Semanas de Gestación FUM	10 SG
Ecografías del embarazo actual:	No

Fuente: Historia Clínica de la paciente.



2.2. Principales datos clínicos que refiere el paciente sobre la enfermedad actual

- ✓ Sudoración profusa
- ✓ Dolor pélvico
- ✓ Metrorragia abundante
- ✓ Palpitaciones
- ✓ Nauseas
- ✓ Vómitos

En base a los datos clínicos proporcionados por la paciente se procede a la valoración física.

2.3. Examen físico (exploración clínica)

Paciente consiente orientada en persona, tiempo y espacio, afebril, facies algica con marcado nivel de palidez, piel húmeda, colabora con el interrogatorio y se procede a la toma de signos vitales los cuales reflejan:

SCORE MAMA		
Signos Vitales		Puntuación
Frecuencia Cardíaca	141	3
Presión Sistólica	135	0
Presión Diastólica	84	0
Frecuencia Respiratoria	27	2
Saturación de Oxígeno	94	0
Temperatura	38.4	1
Estado de Conciencia	Alerta	0
Proteinuria	No Aplica	0

Total Score Mama: 6

IMC: 26.4	Peso: 78 Kg	Talla: 172 cm
-----------	-------------	---------------



Cabeza: Normocefalo, simétrica, sin lesiones ni cicatrices en el cuero cabelludo ni en la piel.

Cuello: Simétrico, sin adenopatías

Tórax: Simétrico, expansión pulmonar normal.

Auscultación cardiovascular: ruidos cardiacos rítmicos, sin presencia de ruidos agregados, ni soplos.

Abdomen: Globoso a expensas de útero grávido, altura uterina 16 cm, suave, doloroso a la palpación profunda.

Examen Ginecológico:

Vulva y Periné: genitales externos normoconfigurados y sin lesiones aparentes

Al especuloscopia se observa vagina, normotónica, normotérmica, con presencia de hemorragia activa de origen uterino se presencia pequeñas vesículas en el canal vaginal. Se visualiza cérvix de coloración normal, central, entre abierto

Extremidades: Simétricas, sin edema aparente



2.4. Información de exámenes complementarios realizados

HEMATOLOGÍA			
BIOMETRÍA HEMÁTICA	RESULTADO	UNIDAD	RANGOS REF.
Leucocitos	7.88	X 10 ³ / μL	4 - 10
Basófilos %	0.4	%	Hasta 2
Neutrófilos %	56.8	%	40 – 70
Eosinofilos %	1.2	%	Hasta 5
Monocitos %	4.2	%	Hasta 12
Hemoglobina	6.5	g/dl	9.5 - 16
Hematocrito	19.5	%	36 - 47
Volumen Corpuscular Medio	85.5	fL	80 - 98
Plaquetas	221	mm ³ /μL	150-450

HEMOSTASIA			
EXAMEN	RESULTADO	UNIDAD	RANGOS REF.
TIEMPOS			
Tiempo parcial de tromboplastina	25.00	Seg.CentSeg	22.7 - 32
Tiempo de protrombina	11.4	Seg.CentSeg	10 - 14
TIPO DE SANGRE			
Grupo Sanguíneo	A	-	-
Factor RH	Positivo	-	-

SEROLOGIA			
EXAMEN	RESULTADO	UNIDAD	RANGOS REF.
SEROLOGIA			
Prueba serológica para sífilis (VDRL)	No Reactivo	-	-
.(HIV 1 + 2)	No Reactivo	-	-



BIOQUIMICA			
EXAMEN	RESULTADO	UNIDAD	RANGOS REF.
Glucosa	90	mg/dl	70 - 110
Urea	18	mg/dl	12.9 – 42.9
Creatinina	0.70	mg/dl	0.5 - 0.9
Aspartato amino transferasa (TGO)	21.7	UL37G	40
Alamina Aminotransferasa (TGP)	22.3	UL37G	40

PERFIL TIROIDEO			
EXAMEN	RESULTADO	UNIDAD	RANGOS REF.
T ₃ (Triyodotironina)	16,63	pg/ml	2,30 – 4,20
T ₄ Libre (Tetrayodotironina)	4,90	ng/dl	0,90 – 1.70
TSH (Tirotropina)	<0.008	uU/ml	0,04 – 4,78

DETECCION DE GONODOTROFINA CORIONICA			
EXAMEN	RESULTADO	UNIDAD	RANGOS REF.
Cualitativa	Reactiva	-	-
Cuantitativa	360.000	mUI/ml	SG Rango 3 -4 9 – 130 4 – 5 75 -2600 5 – 6 850 - 2080 6- 7 4000 – 100200 7- 12 11500- 289000 12-16 18300-137000 16-29 1400 – 53000 29 – 41 940-6000



Exámenes Imagenológicos

- ✓ **Radiografía Simple de Tórax. (Figura 5):** Reporta: tráquea central, silueta cardiomediastínica conservada corazón de morfología y tamaño normal campos pulmonares no se observa presencia de infiltrados consolidaciones ni lesiones nodulares, Ángulos costo y cardiofrenico libres

Conclusión Diagnóstica: sin evidencia de lesiones

- ✓ **Ecografía Transvaginal. (Figura 6):** Reporta a nivel de endometrio se observa presencia de una imagen heterogénea que ocupa todo su espesor con múltiples imágenes anecoicas en su interior con presencia de vascularidad al Doppler color y presenta un grosor de 25 mm aproximadamente.

Conclusión Diagnóstica: Mola Hidatiforme Completa



2.5. Formulación del diagnóstico presuntivo y diferencial:

2.5.1. Diagnostico Presuntivo

- ✓ CIE – 10 (O20.0) Amenaza de aborto

2.5.2. Diagnóstico Diferencial

- ✓ CIE – 10 (O01) Mola Hidatiforme.
- ✓ CIE – 10 (O00) Embarazo ectópico
- ✓ CIE – 10 (O30) Embarazo múltiple

2.5.3. Diagnóstico Inicial Definitivo

- ✓ CIE – 10 (O01) Mola Hidatiforme.
- ✓ CIE – 10 (E05.8) Otras Tirotoxicosis
- ✓ CIE – 10 (O99.0) Anemia que complica el embarazo, el parto y el puerperio

Descripción.

- ✓ Mola Hidatiforme Completa complicada por tirotoxicosis y anemia severa



2.6. Análisis y descripción de las conductas que determinan el origen del problema y de los procedimientos a realizar.

- ✓ **Enfermedad trofoblástica gestacional:** es de origen idiopático, pero existen factores que agravan el riesgo de padecer esta patología. En este caso nuestra paciente presenta varios de estos factores de riesgo:

Factores de Riesgo	Caso Clínico
Extremos de la edad materna	45 años
Tabaquismo	15 Paquete / Año
Anticonceptivos Orales	ACO por 12 años consecutivos
Nuliparidad	Primigesta

- ✓ **Anemia:** Esta se produjo por la pérdida masiva de sangre que presento nuestra paciente durante varios días, incurriendo en la primera demora. Para corregir la anemia se transfundió 2 paquetes de concentrados de glóbulos rojos.
- ✓ **Hiperémesis Gravídica:** Las náuseas y vómitos durante el embarazo se producen por acción de la hormona gonadotrofina coriónica humana, en el embarazo molar esta hiperémesis se presenta de una manera exagerada ya que los picos de dicha hormona se encuentran en niveles elevados en comparación a una gestación fisiológica. En nuestra paciente los niveles de beta- HCG se encontraban en 380.000 mUI/ml. Se administró antieméticos para disminuir la sintomatología.
- ✓ **Tirotoxicosis:** La tirotoxicosis es un síndrome clínico de hipermetabolismo, resultante del incremento endógeno o exógeno de las hormonas tiroideas libres (tiroxina [T4] y triyodotironina [T3]), cuyas manifestaciones clínicas son consecuencia de la exposición de los tejidos al exceso de dichas hormonas. (Herrero, 2016)



La molécula de hCG está formada por subunidades α y β ; que tienen una estructura similar a la molécula de TSH. Dado que los receptores de hCG y TSH son similares, la hCG actúa directamente sobre los receptores de TSH que están presentes en la tiroides, lo que resulta en un aumento del nivel de hormonas tiroideas T3 y T4 y una disminución de los niveles de TSH. (Virmani S, 2017;)

La tirotoxicosis se refiere a las manifestaciones clínicas del exceso de hormonas tiroideas en la circulación, representa una emergencia endocrina rara, pero potencialmente mortal. Afortunadamente, se estima que solo del 1 al 2% de todos los pacientes con tirotoxicosis desarrollarán algún episodio de tormenta tiroidea a lo largo de su vida. (Mercado, Garcia, Arellano, & Rodríguez., 2017)

El momento en el que la tirotoxicosis se convierte en tormenta tiroidea es controversial y subjetivo, ya que como su mecanismo fisiopatológico aún no ha sido aclarado, el diagnóstico se basa en la interpretación de las manifestaciones clínicas. (Herrero, 2016)

Los signos y síntomas de la tirotoxicosis se caracteriza por:

- ✓ Fiebre: ≥ 38 °C
- ✓ Taquicardia: ≥ 130 latidos por minuto o frecuencia cardíaca ≥ 130 en presencia de fibrilación auricular
- ✓ Insuficiencia cardíaca congestiva: Edema agudo pulmonar, estertores húmedos en más de la mitad del campo pulmonar, choque cardiogénico.
- ✓ Manifestaciones gastrointestinales/hepáticas: Náuseas, vómito y diarrea.

Posterior a la realización de la evacuación molar, los niveles de hormonas tiroideas se normalizan, en nuestra paciente no se aplicó medicación para disminuir los síntomas.



2.6.1. Procedimiento

Se procede a realizar el ingreso de la paciente al área de Observación	
Procedimientos Terapéuticos	Resumen de Tratamientos
Canalización de Vías Periféricas	<ul style="list-style-type: none">✓ Lactato de Ringer de 1000 ml pasar a 50 gotas, Intravenoso.✓ Cloruro de Sodio al 09% de 1000 ml pasar a 30 gotas, Intravenoso.✓ Metoclopramida 10 mg cada 8 horas, Intravenoso.
Transfusión Sanguínea	<ul style="list-style-type: none">✓ Transfundir 2 Paquetes de Glóbulos Rojos Concentrados.
AMEU (Aspiración Manual Endouterina)	<ul style="list-style-type: none">✓ Lidoina al 2%, bloqueo paracervical.
Toma de Muestra para estudio Anatomopatológico.	
Exámenes de Laboratorio de Control	
Asesoría Anticoncepcional	



2.7. Indicación de las razones científicas de las acciones de salud, considerando valores normales.

Transfusión sanguínea: Es el procedimiento terapéutico que consiste en la corrección de la deficiencia de un componente en específico de la sangre la sangre. En la Guía Práctica Clínica de Transfusiones Sanguíneas y Hemoderivados del Ecuador: “En una paciente con signos y síntomas de anemia y un nivel de Hb ≤ 7 g/dL, debe transfundirse CGR”. (Normatización, 2013)

“Las manifestaciones clínicas de los pacientes críticos en conjunto con la determinación del valor de hematocrito y/o hemoglobina constituyen la mejor manera de valorar la necesidad de una transfusión” (Normatización, 2013)

En nuestro caso fue necesario transfundir, porque nuestra paciente tenía valores de Hemoglobina de: 6.5 g/dl y presentaba signos y síntomas correspondiente para anemia severa, sangrado activo y se consideró la realización de la intervención quirúrgica.

Vaciamiento Oportuno: consiste en la finalización de la gestación molar en el menor tiempo posible, ya que cuando se tiene el diagnóstico confirmado de enfermedad trofoblástica gestacional se lo debe realizar de manera oportuna para evitar complicaciones por el transcurso del tiempo

Manejo Tirotoxicosis: La literatura médica indica que los signos y síntomas que se presentan en la tirotoxicosis causada por un embarazo molar son transitorios y que se resuelven posterior a la evacuación molar, pero también nos indica que esto dependerá de la gravedad de los signos y síntomas que presenta la paciente y su hemodinámica, si está no es favorable se debe aplicar tratamiento farmacológico para evitar una tormenta tiroidea, esto dependerá del criterio clínico de cada médico.



Procedimiento de Elección para el Vaciamiento Molar: En el Ecuador tenemos a la disposición una gama de procedimientos para el vaciamiento molar entre ellos:

- ✓ Aspiración Endouterina: que se la puede realizar de manera eléctrica o manual
- ✓ Dilatación y Curetaje
- ✓ Histerectomía

En nuestro caso se eligió la aspiración manual Endouterina o (AMEU) ya que es una técnica sencilla, segura y eficaz, que cuenta con menos efectos adversos en comparación a la Dilatación y Curetaje. Además utilizando esta técnica se disminuye el riesgo de un embolismo molar, y la estancia hospitalaria de la paciente es mucho más corta **(Figura 7)**

Asesoría anticoncepcional: En el Ecuador se le da cumplimiento al acuerdo ministerial 2490 que es aquel que regula el uso de anticonceptivos. Este acuerdo especifica que se le deberá proporcionar una charla anticoncepcional a todas las personas que lo requieran y posterior a está elegir el anticonceptivo que decida el usuario.

En nuestro caso se le guio a la paciente sobre la importancia del uso de anticonceptivos y de mejor manera si fuesen anticonceptivos orales para tener mejor resultados en el tratamiento, también se le indico la posibilidad de esterilización definitiva.



2.8. Seguimiento.

Día 2: Paciente femenino de 45 años de edad con antecedentes gineco-obstetricos gestas:1 cesarea:0 parto: 0 aborto: 0 embarazo molar 1, que al pase de visita cursa su segundo día de hospitalización con diagnóstico de puerperio post AMEU, al momento del pase de visita paciente hemodinamicamente estable orientada en tiempo y espacio que colabora con el interrogatorio sangrado transvaginal escaso, abdomen blando depresible poco doloroso a la palpación útero contraído por debajo de la cicatriz umbilical. Score mamá: 0

Se revisan exámenes de laboratorio el cual reporta:

HEMATOLOGÍA			
BIOMETRÍA HEMÁTICA	RESULTADO	UNIDAD	RANGOS REF.
Leucocitos	8.48	X 10 ³ / μL	4 – 10
Hemoglobina	8.2	g/dl	9.5 – 16
Hematocrito	24.5	%	36 – 47
Plaquetas	272	mm ³ /μL	150-450

Al Examen físico:

Cabeza Normocefalo, Campos pulmonares ventilados, Ruidos cardiacos rítmicos, Abdomen blando depresible poco doloroso, Útero contraído por debajo de cicatriz umbilical, Loquios hemáticos escasos, Diuresis espontanea, Flatos presentes, Extremidades inferiores sin edema.

Se emiten órdenes de examen de control de beta-HCG cuantitativa y perfil tiroideo.



Día 3: Se revisan exámenes de laboratorio los cuales reportan:

PERFIL TIROIDEO			
EXAMEN	RESULTADO	UNIDAD	RANGOS REF.
T ₃ (Triyodotironina)	8,76	pg/ml	2,30 – 4,20
T ₄ Libre (Tetrayodotironina)	4,03	ng/dl	0,90 – 1.70
TSH (Tirotropina)	<0.02	uU/ml	0,04 – 4,78

DETECCION DE GONODOTROFINA CORIONICA				
EXAMEN	RESULTADO	UNIDAD	RANGOS REF.	
Cuantitativa	230.000	mUI/ml	SG	Rango
			3 -4	9 – 130
			4 – 5	75 -2600
			5 – 6	850 - 2080
			6- 7	4000 – 100200
			7- 12	11500- 289000
			12-16	18300-137000
			16-29	1400 – 53000
29 – 41	940-6000			

Día 4: Paciente egresa hemodinamicamente estable, con buen pronóstico si cumple con las recomendaciones médicas. Score mama: 0. Estudio anatomopatologico: normal. Se emite cita médica por el Área de consulta externa de Ginecología para posterior seguimiento

Día 7: Paciente no acude a cita médica, por lo que incurre en la primera demora.

Día 20: Se realiza visita domiciliaria, paciente consciente orientada colabora con el interrogatorio orientada en tiempo, persona y espacio, score mamá 0. Paciente refiere que no acudirá a los controles médicos por razones personales.

Conclusión: Hasta el cierre de la investigación del estudio de este caso clínico, se intentó realizar el correcto seguimiento de la paciente sin obtener respuesta positiva por parte de la misma.



2.9. Observaciones.

- ✓ No se activó la clave Roja, lo que provocó que el manejo lo realizara exclusivamente el área de Gineco - Obstetricia, sin realizar interconsulta con Medicina interna.
- ✓ No se realizó el correcto seguimiento de los signos vitales mediante la herramienta de score mama, la guía práctica clínica de Score mama y protocolos de seguimientos manifiesta: que se deberá aplicar el Score mama y ser registrado cada 30 minutos en pacientes con una puntuación superior a 5, nuestra paciente al momento del ingreso presentaba una puntuación de 6, y el registro de score mamá solo se lo realizo al momento del ingreso.
- ✓ Posterior a la confirmación clínica y bioquímica de Tirotoxicosis se realizó el manejo de manera expectante (sin el criterio del Área de Medicina interna), no se administró fármacos para la corrección de signos y síntomas.
- ✓ Se manejó la corrección de la Anemia Severa, con la administración de 2 paquetes de concentrados de glóbulos rojos, el procedimiento se cumplió mediante los lineamientos del Ministerio de Salud Pública, mejorando la hemodinámica de la paciente.
- ✓ Para la evacuación uterina se optó por el método de elección AMEU (Aspiración Manual Endouterina), posterior al llenado del consentimiento informado.
- ✓ Se realizó el seguimiento cuantitativo de beta-HCG por 2 ocasiones: al momento del ingreso y en el alta hospitalaria. Paciente incurrió en la primera demora al no acudir al establecimiento de salud para el seguimiento hormonal post – evacuación.



CONCLUSIONES

- ✓ Entre mayor sea los niveles de beta-HCG, altura uterina y edad gestacional, los síntomas tienden a ser más pronunciados en la enfermedad trofoblástica gestacional
- ✓ En el diagnóstico de mola hidatiforme completa el signo patognomónico es la expulsión de vesículas en la metrorragia, ocurre en un 1/3 de las pacientes.
- ✓ Todas las pacientes que presenten un elevado valor de, beta- HCG >200.000 mUI/ml y presente sintomatología como: sudoración, temblores, taquicardia, piel caliente, se le debería pensar en la posibilidad de tirotoxicosis y realizar un examen de perfil tiroideo, para prevenir complicaciones tales como una crisis o tormenta tiroidea.
- ✓ El manejo de pacientes con complicaciones del embarazo molar deben ser valorada por el Área de Medicina Interna, para la valoración correspondiente.
- ✓ El tratamiento de la Tirotoxicosis no siempre se lo realiza de manera expectante, también se maneja farmacológicamente, por lo que a continuación se detalla recomendaciones farmacológicas e invasivas.



Recomendación para el Tratamiento de Tirotoxicosis como complicación de embarazo molar.

Tratamiento Farmacológico.

La reducción de las hormonas tiroideas es el primer paso para el tratamiento de la tirotoxicosis. Las tionamidas (propiltiouracilo, metimazol) son los antitiroideos más usados. Poseen una acción inhibitoria en la peroxidación de la tiroidea, inhibiendo la incorporación del yodo a la tiroglobulina. propiltiouracilo (PTU) tiene el mecanismo adicional de inhibición de la conversión periférica de T4 en T3 (Carlos & Freitas, 2011)

La elección del antitiroideo depende de varios factores. El metimazol presenta efectos colaterales dosis-dependiente pero los casos de hepatotoxicidad son menos graves y se administran en dosis única diaria. Mientras el PTU puede ser el fármaco de elección en el embarazo y en la lactación debido al menor paso placentario y a los menores niveles en la leche materna cuando se le compara con el PTU (Carlos & Freitas, 2011)

En los casos más graves, como la tempestad tirotóxica, el PTU debe ser el fármaco de elección, porque además del efecto inhibitorio en la liberación de la hormona tiroidea, inhibe periféricamente su conversión (Carlos & Freitas, 2011)

La dosis inicial puede oscilar entre 50–300mg/día de propiltiouracilo dividido en 3 dosis, y 5–15mg/día de metimazol o 10-15mg/día de carbimazole en dosis única (A. Stagnaro-Green, 2011)

La preparación preoperatoria de pacientes hipertiroideos incluye fármacos antitiroideos, betabloqueantes, yodo y administración de esteroides antes de la cirugía. Para de esta manera conseguir el eutiroidismo por cuatro mecanismos diferentes: inhibición de la síntesis de hormona tiroidea, inhibición de la secreción de hormona tiroidea, inhibición de la conversión de T4 en T3 y disminución de los efectos periféricos de las hormonas tiroideas. La restauración del eutiroidismo puede llevar semanas o incluso meses debido a la larga vida media de la tiroxina (Ozbey N, 2004)



Tratamiento Invasivo

La plasmaféresis es un procedimiento invasivo, se debe realizar un seguimiento cuidadoso de los pacientes en caso de coagulopatía prolongada debida al recambio plasmático. Está indicado en pacientes que requieren una evacuación quirúrgica de emergencia por sangrado vaginal activo y la terapia antitiroidea no ha tenido tiempo suficiente para ser efectiva. Dependiendo de la dinamica de la paciente se pueden realizar hasta 3 sesiones de plasmaféresis de modo preoperatorio. (Ozbey N, 2004)

La plasmaféresis puede usarse como alternativa a la medicación antitiroidea para el control rápido de las hormonas tiroideas en casos de tirotoxicosis por embarazo molar. (Azezli, Bayraktaroglu, Topuz, & Kalayoglu-Besisik, 2007)

Mediantes este mecanismo las hormonas tiroideas se disminuyen por la distribución y dilución desde la pared intracelular hacia los líquidos de reemplazo. Además, si se utiliza plasma fresco congelado o albumina humana para reposición de volumen (Ozbey N, 2004)

Este tratamiento se lo realiza en Establecimientos de Salud Correspondientes a Tercer Nivel de atención.



Bibliografía

- Azezli, A., Bayraktaroglu, T., Topuz, S., & Kalayoglu-Besisik, S. (2007). Hyperthyroidism in molar pregnancy: Rapid preoperative. *Transfusion and Apheresis Science* , 1-3.
- Cabero, L., & Batagliaf, V. (2019). *3. mola.pdf | El embarazo | Hipertiroidismo*. Recuperado el 20 de 08 de 2020, de Scribd: <https://es.scribd.com/document/400409031/3-mola-pdf>
- Carlos, A., & Freitas, E. (2011). Crisis Tirotóxica Asociada a la Enfermedad Trofoblástica. *Revista Brasileira de Anestesiologia* 331, 1-3 doi: 2011; 61: 5: 331-333.
- Carrera Maciá, J. M., & Zantop, J. M. (2006). *Protocolos de Obstetricia y Medicina perinatal del Instituto Universitario Dexeus (4.ª edición)*. . Obtenido de Elsevier España. p. 158. ISBN 8445816586.:
https://es.m.wikipedia.org/wiki/Enfermedad_trofobl%C3%A1stica_gestacional
- Davi, E. (2011). *Enfermedades de los sistemas digestivo y urinario durante el embarazo*. Madrid: Médica Panamericana.
- General, C. d. (2009). *Guía de Referencia Rápida Diagnóstico y Tratamiento de la enfermedad trofoblástica gestacional*. Obtenido de SEMAR, SEDENA, SALUD:
http://www.cenetec.salud.gob.mx/descargas/gpc/CatalogoMaestro/228_SS_09_Enf_trofoblastica_Gest/SS-228-09-GRR_ENF_TROFOBLASTICA_GESTACIONAL.pdf
- GRASES, P. J. (2004). *Enfermedad trofoblástica de la gestación: revisión*». *Rev. Obstet. Ginecol. Venez. (en línea)*,. Recuperado el junio de 2004, de volumen 64, n.º 2, pág. 101-113; consultado el 7 de mayo de 2009. ISSN 0048-7732.:
https://es.wikipedia.org/wiki/Enfermedad_trofobl%C3%A1stica_gestacional
- Harrison, K. (2013). *Harrison Principios de Medicina Interna* . Mc Graw Hill Education.
- INEC, J. U. (2016). *Anuario de estadísticas vitales: Nacimiento y Defunciones*. Instituto Nacional de Estadísticas y Censos.
- Normatización, D. N. (2013). Transfusión de sangre y sus componentes, Programa. *Ministerio de Salud Pública; Guía de Práctica Clínica (GPC);1ª Edición* , 1-130.



Ozbey N, K.-B. S. (2004). Plasmaféresis terapéutica en pacientes con hipertiroidismo severo en los que están contraindicados los fármacos antitiroideos. *Int J Clin Pract* 58, 554–558. doi: 10.1111 / j.1368-5031.2004.00140.x.

Pascal, R. (2019). Protocolo Manejo de la Mola Hidatiforme. *Centro de Medicina Fetal de Barcelona*, 1-1.

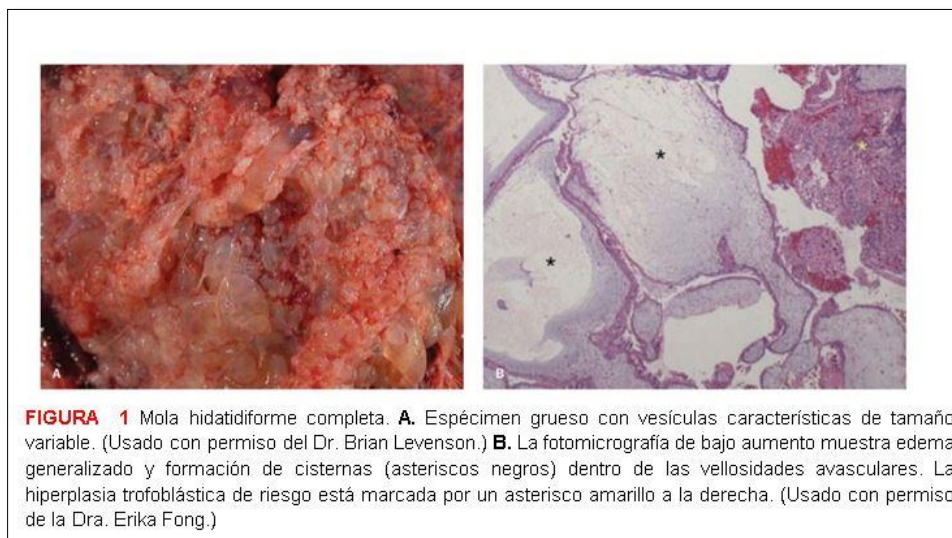
Pascal, R., Miró, E., Muñoz, M., Palacio, M., & Roig, M. G. (2018). PROTOCOLO MANEJO DE LA MOLA HIDATIFORME. *Sant Joan de Déu Barcelona - Hospital* , 1-7 doi: MMF-88-2018.

Pública, M. d. (2014). Diagnóstico y tratamiento de la anemia en el embarazo. *Guía de Práctica Clínica* , 1-20.

Virmani S, S. S. (2017;). *Transient Thyrotoxicosis in Molar Pregnancy*. Obtenido de Pubmed.gov: <https://pubmed.ncbi.nlm.nih.gov/28892983/>

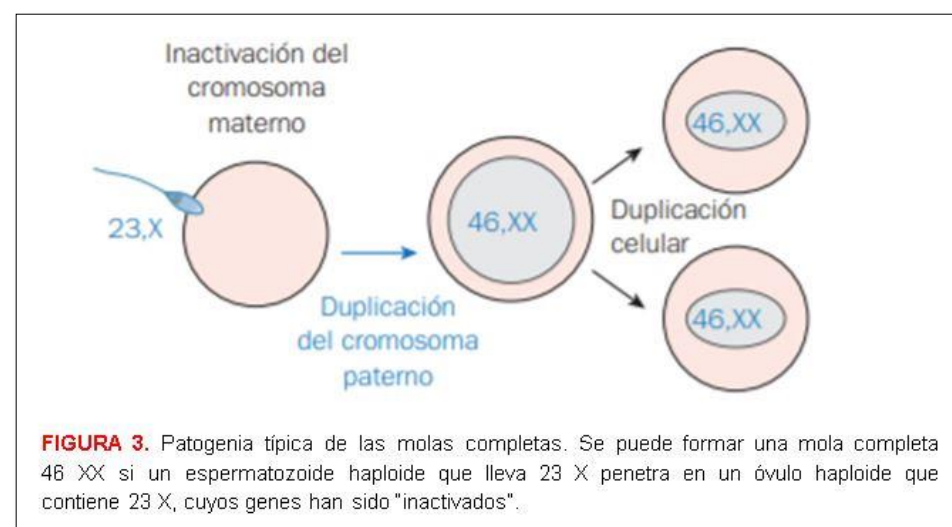
Williams, J. (2019). *Williams Obstetricia*. Mc Graw Hill Education.

ANEXOS



Característica	Mola parcial	Mola completa
Cariotipo^a	69,XXX o 69,XXY	46,XX
Presentación clínica		
Diagnóstico preliminar	Aborto completo	Gestación molar
Tamaño uterino	Pequeño para las fechas	Grande para las fechas
Quistes de teca-luteínica	Raro	25-30% de los casos
Niveles iniciales de hCG	<100 000 mIU/mL	>100 000 mIU/mL
Complicaciones médicas ^b	Raro 1-5% de los casos	Poco común
Tasa de GTN subsecuente		15-20% de los casos
Patología		
Embrión-feto	A menudo presente	Ausente
Amnios, eritrocitos fetales	A menudo presente	Ausente
Edema vellosos	Focal	Extendido
Proliferación trofoblástica	Focal, leve a moderada	Ligero a intenso
Atipia del trofoblasto	Ligero	Positivo
Inmunotinción p57 ^{KIP2}	Positivo	Negativo

FIGURA 2. Características de las Molas Hidatiforme Parciales y Completa



PRINCIPALES CAUSAS DE MUERTE MATERNA, AÑO 2016
 NACIMIENTOS Y DEFUNCIONES
 LISTA DETALLADA DE LA CIE-10 (Tres caracteres)

Causas de muerte materna	Estimación de nacimientos		RMM ¹
	Número	%	
Defunciones para calcular la razón de muertes maternas oportunas ¹	133	100%	39,67
Causas obstétricas directas (O80-O94)²	98	73,68%	29,23
O15 Eclampsia	18	13,53%	5,37
O14 Hipertensión gestacional [inducida por el embarazo] con proteinuria significativa	12	9,02%	3,58
O72 Hemorragia postparto	10	7,52%	2,98
O71 Otro trauma obstétrico	6	4,51%	1,79
O23 Infección de las vías genitourinarias en el embarazo	6	4,51%	1,79
O43 Trastornos placentarios	5	3,76%	1,49
O03 Aborto espontáneo	4	3,01%	1,19
O45 Desprendimiento prematuro de la placenta [abruptio placentae]	4	3,01%	1,19
Q00 Embarazo ectópico	3	2,26%	0,89
O06 Aborto no especificado	3	2,26%	0,89
O10 Hipertensión preexistente que complica el embarazo, el parto y el puerperio	3	2,26%	0,89
O85 Sepsis puerperal	3	2,26%	0,89
O02 Otros productos anormales de la concepción	2	1,50%	0,60
O74 Complicaciones de la anestesia administrada durante el trabajo de parto y el parto	2	1,50%	0,60
O01 Mola hidatiforme	2	1,50%	0,60
Resto de causas obstétricas directas	15	11,28%	4,47
Causas obstétricas indirectas (O98-O99)²	34	25,56%	10,14
O98 Enfermedades maternas infecciosas y parasitarias clasificables en otra parte, pero que complican el embarazo, el parto y el puerperio	6	4,51%	1,79
O99 Otras enfermedades maternas clasificables en otra parte, pero que complican el embarazo, el parto y el puerperio	28	21,05%	8,35
Causas no especificadas (O95)	3	2,00%	0,89
O95 Muerte obstétrica de causa no especificada	3	2,00%	0,89
Causas de muerte materna después de 42 días del parto (O96 - O97)²	33	18,03%	9,84
O96 Muerte materna debido a cualquier causa obstétrica que ocurre después de 42 días pero antes de un año del parto	31	16,94%	9,25
O97 Muerte por secuelas de causas obstétricas directas	2	1,09%	0,60
Defunciones maternas totales (incluidas tardías)	183		

FIGURA 4. Lista detallada de las principales causas de muerte materna. INEC (2016)

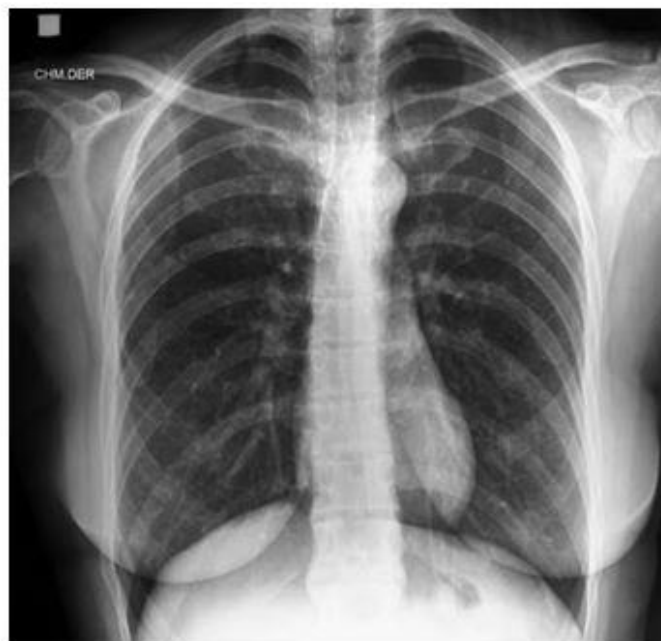

FIGURA 5. Radiografía Simple de Tórax. Hospital León Becerra Camacho (2020)

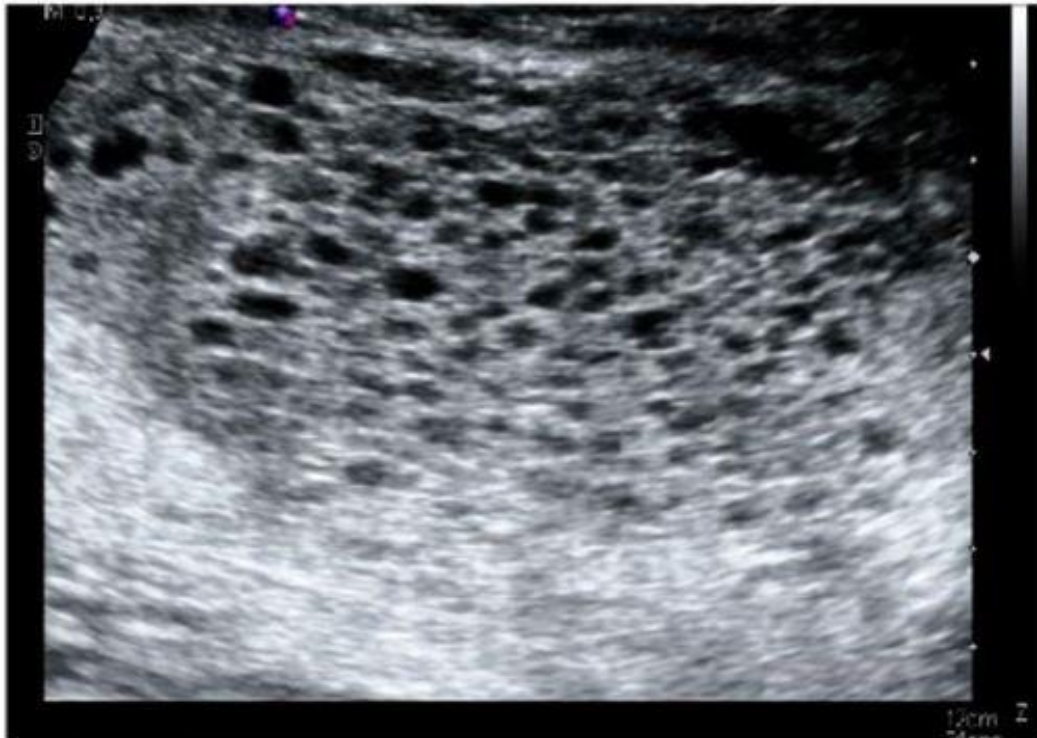


FIGURA 6. Ecografía Transvaginal. Hospital León Becerra Camacho (2020)

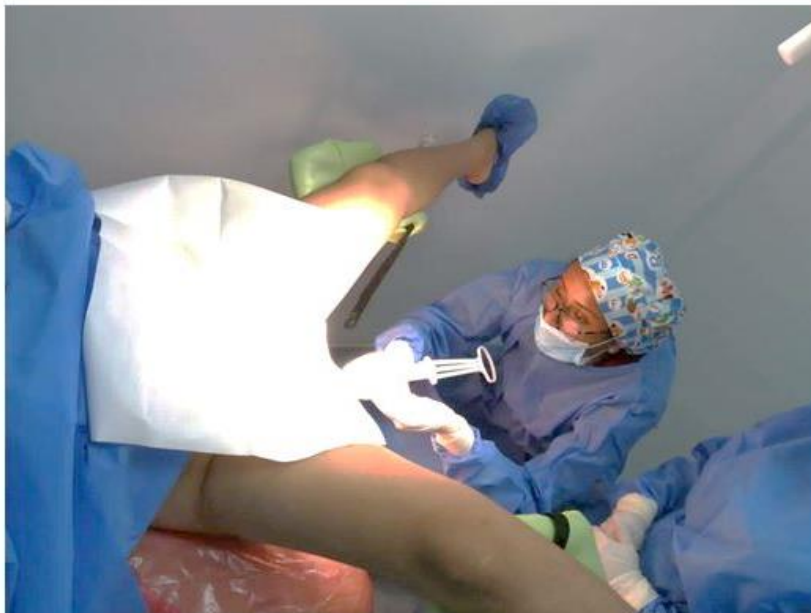

FIGURA 7. AMEU (Aspiración Manual Endouterina) de mola hidatiforme completa, bajo la supervisión de la Dra. María Fernanda Zambrano, Ginecóloga. Área de Quirófano del Hospital León Becerra Camacho (2020)